

## Enfermidades de cutias (*Dasyprocta aguti*) criadas em cativeiro diagnosticadas pelo exame anatomopatológico<sup>1</sup>

Jael S. Batista<sup>2\*</sup>, Roberio G. Olinda<sup>2</sup>, Taciana M. F. Silva<sup>2</sup>, Carla M. F. Rodrigues<sup>2</sup>, Andréia F. Oliveira<sup>2</sup>, Sílvia A. C. Queiroz<sup>2</sup>, Sérgio R. L. Morais<sup>2</sup> e Moacir F. Oliveira<sup>2</sup>

**ABSTRACT.-** Batista J.S., Olinda R.G., Silva T.M.F., Rodrigues C.M.F., Oliveira A.F., Queiroz S.A.C., Morais S.R.L. & Oliveira M.F. 2010. [**Diseases of agouti (*Dasyprocta aguti*) raised in captivity diagnosed by pathological examination.**] Enfermidades de cutias (*Dasyprocta aguti*) criadas em cativeiro diagnosticadas pelo exame anatomopatológico. *Pesquisa Veterinária Brasileira* 30(6):497-502. Laboratório de Patologia Veterinária, Departamento de Ciências Animais, Universidade Federal Rural do Semi-Árido, BR 110 Km 47, Bairro Presidente Costa e Silva, Mossoró, RN 59625-900, Brazil. E-mail: [jaelsoares@hotmail.com](mailto:jaelsoares@hotmail.com)

Necropsic examination is remarkably useful to diagnose wild animal's diseases. In several occasions the clinical signs are not characteristic as in domestic animals and the occurrence of death in asymptomatic animals is frequent. Thus, the present work aimed to accomplish a retrospective study on agouti diseases diagnosed by pathological examination in the Laboratory of Veterinary Pathology, Federal Rural University of the Semi-arid, through January 2006 to December 2006. In 32 agoutis submitted to the necropsy, the percentage of diagnosed diseases was: perinatal death due hypothermia/ inanition complex (21.6%), obstructive urolithiasis (6.24%), dystocia (6.24%), cecum sablosis (6.24%), intussusceptions (3.20%), fecaloma (3.20%) and esophagus obstruction (3.20%). A total of 16 (50.08%) animals remained undiagnosed in which nine (28.48%) showed advanced autolysis and seven (21.60%) agouti had none macroscopic or microscopic lesions compatible with any disease. The present article presents reports of some diseases not yet diagnosed in agoutis and these results may produce literature review about the pathologic aspects of these diseases in this species.

INDEX TERMS: Rodent, necropsy, *Dasyprocta aguti*, agouti pathologies.

**RESUMO.-** O exame necroscópico é especialmente útil no diagnóstico de enfermidades em animais silvestres. Em muitas ocasiões, as manifestações clínicas não são características como em animais domésticos, sendo frequente a ocorrência de óbitos em animais assintomáticos. Este trabalho objetivou realizar um estudo retrospectivo sobre as doenças de cutias diagnosticadas pelo Laboratório de Patologia Veterinária da Universidade Federal Rural do Semi-Árido, através do exame anatomopatológico no período de 2006 a 2009. Em 32 cutias submetidas à necropsia, as percentagens das enfermidades diagnosticadas foram: morte perinatal pelo complexo inanição/hipotermia

(21,6%), urolitíase obstrutiva (6,24%), distocia (6,24%), obstrução do ceco por areia - sablose (6,24%), intussuscepção (3,20%), fecaloma (3,20%) e obstrução do esôfago (3,20%). Dezesesseis (16) animais permaneceram sem diagnóstico, dos quais nove (28,48%) apresentavam avançado estado autolítico e em sete (21,60%) não foram observadas lesões macro e microscópicas compatíveis com nenhuma enfermidade. Este artigo apresenta relatos de doenças ainda não descritas em cutias e seus resultados poderão produzir literatura sobre os aspectos patológicos destas enfermidades nessa espécie.

TERMOS DE INDEXAÇÃO: Roedor, necropsia, *Dasyprocta aguti*, patologia de cutias.

### INTRODUÇÃO

O conhecimento de fatores como epidemiologia, sinais clínicos, patologia e diagnóstico das doenças dos animais domésticos são extremamente importantes para que, rea-

<sup>1</sup> Recebido em 12 de fevereiro de 2010.

Aceito para publicação em 21 de maio de 2010.

<sup>2</sup> Laboratório de Patologia Veterinária, Departamento de Ciências Animais, Universidade Federal Rural do Semi-árido (UFERSA), BR 110 Km 47, Presidente Costa e Silva, Mossoró, RN 59625-900, Brasil.

\*Autor para correspondência: [jaelsoares@hotmail.com](mailto:jaelsoares@hotmail.com)

lizado o diagnóstico correto, possam ser tomadas as medidas imediatas de controle, assim como estabelecer medidas profiláticas que venham a reduzir significativamente as perdas econômicas ocasionadas pelas mesmas (Riet-Correa et al. 2003).

Dentre os métodos de diagnóstico utilizados em patologia a prática da necropsia é fundamental para confirmação ou correção do diagnóstico. Por vezes, a necropsia é a única forma de se chegar ao diagnóstico correto. Dessa forma, a necropsia pode confirmar, refutar, esclarecer, modificar ou estabelecer o diagnóstico (Peixoto & Barros 1998).

O exame necroscópico é especialmente útil no diagnóstico de enfermidades em animais silvestres, uma vez que, em muitas ocasiões, manifestações clínicas de enfermidades nesses animais não são características como em animais domésticos, sendo frequente a ocorrência de óbitos em animais sem sinais clínicos. Nesses casos, a necropsia é de fundamental importância para se chegar ao diagnóstico correto.

A prática do referido exame em animais silvestres possibilita a identificação de aspectos morfológicos, patológicos e ecológicos fundamentais para o exercício da medicina da conservação, permitindo a correlação desses dados com a qualidade de vida dos animais e a qualidade ambiental (Almeida et al. 2005). A sua utilização cada vez mais comum nesses animais vem demonstrando que doenças antes consideradas raras ocorrem com relativa frequência em animais criados em cativeiro e em vida livre (Silva et al. 2003, Fernandes & Marcolino 2007, Lucieli et al. 2008, Ecco et al. 2009).

Dentre os animais da fauna silvestre brasileira, a cutia (*Dasyprocta aguti*) vem demonstrando boa adaptação às condições de semi-árido, apresentando satisfatória fertilidade em cativeiro, dada a alta rusticidade, prolificidade ou pouca exigência em nutrientes, o que pode viabilizar sua exploração econômica e implantação de programas de repovoamento (Pinheiro et al. 1989, Guimarães et al. 1997, Cavalcante et al. 2005, Lange & Schmidt 2006). Assim, revela-se de grande importância a descrição de aspectos anatomopatológicos que acometem esses animais que servirá de base para o auxílio no planejamento de tratamento ou estabelecer o prognóstico de enfermidades. Dessa forma, o presente trabalho tem como objetivos descrever as doenças de cutias diagnosticadas pelo Laboratório de Patologia Veterinária da Universidade Federal Rural do Semi-Árido (UFERSA), através do exame anatomopatológico no período de 2006 a 2009.

## MATERIAL E MÉTODOS

O material do estudo anatomopatológico envolvendo 32 cutias (*Dasyprocta aguti* Linnaeus, 1758) criadas em cativeiro, no Centro de Multiplicação de Animais Silvestres (CEMAS), da Universidade Federal Rural do Semi-Árido (UFERSA), registrado junto ao IBAMA como criadouro científico sob o número 1478912.

Os animais são estalados em 10 boxes telados (2,5x2,5m), com diferentes grupos de machos, fêmeas ou grupos reprodutivos na proporção de um macho para cinco fêmeas, em função do tipo de manejo reprodutivo e ou produtivo. A alimentação fornecida é constituída de milho em grão, frutas cítricas, ração comercial para coelho, vegetais verdes e água *ad libitum*.

Foram incluídos no presente estudo 32 animais mortos naturalmente e encaminhados ao Laboratório de Patologia Veterinária no período compreendido entre os anos de 2006 a 2009. Utilizou-se a técnica de necropsia preconizada e consagrada pela prática anatomopatológica, com exame externo do animal, seguido da abertura das cavidades torácica, abdominal e craniana, retirada dos órgãos das cavidades e estudo macroscópico completo, bem como a documentação fotográfica dos achados significativos. Fragmentos de diversos órgãos foram coletados e fixados em formol 10%, processados de forma rotineira para histologia, incluídos em parafina, cortados a 5µ de espessura e corados pela hematoxilina-eosina (HE) (Prophet et al. 1992).

Realizou-se ainda o estudo anatomopatológico de neonatos utilizando-se o método descrito por Nóbrega Junior et al. (2005) para determinar o momento da morte e diagnóstico das causas de mortalidade perinatal em cutias.

Tendo em vista que o trabalho objetivou realizar o diagnóstico anatomopatológico de enfermidades de cutias, os dados foram apresentados em valores percentuais em termos de frequência de diagnóstico.

## RESULTADOS

No Quadro 1 estão registradas as principais doenças identificadas em cutias (*Dasyprocta aguti*) necropsiadas. Observa-se que a morte perinatal por inanição/hipotermia foi responsável por sete casos (21,6%). Na necropsia, todos os animais apresentaram ausência de conteúdo estomacal, evidência de catabolismo da gordura corporal, sinais de desidratação e ausência de mecônio no intestino. Foram constatadas, na totalidade dos animais, aeração pulmonar total e presença de coágulos na artéria umbilical.

A urolitíase foi observada em três animais machos (6,24%). Na necropsia, em um animal observou-se distensão acentuada da bexiga, presença de urina na cavidade abdominal e depósitos de fibrina sobre o peritônio. Na abertura do canal uretral observou-se mucosa hemorrágica com presença de urólito arredondado, de cor branca, com superfície rugosa, provocando obstrução total da uretra peniana. A aproximadamente 1,0cm do ponto de obstrução observou-se ruptura da uretra (Fig.1). Também se cons-

**Quadro 1. Ocorrência das doenças em cutias (*Dasyprocta aguti*) criadas em cativeiro identificadas por meio de necropsias, no Laboratório de Patologia Veterinária, UFERSA, de 2006 a 2009**

Diagnóstico	Nº de casos	Sexo		Geral (%)
		Macho	Fêmea	
Morte perinatal inanição/hipotermia	07	03	04	21,60
Urolitíase	02	02	-	6,24
Distocia	02	-	02	6,24
Sablose de ceco	02	02	-	6,24
Intussuscepção	01	-	01	3,20
Fecaloma	01	01	-	3,20
Obstrução do esôfago	01	-	01	3,20
Autólise	09	06	03	28,48
Sem diagnóstico	07	04	03	21,60
<b>Total</b>	<b>32</b>	<b>18</b>	<b>14</b>	<b>100</b>

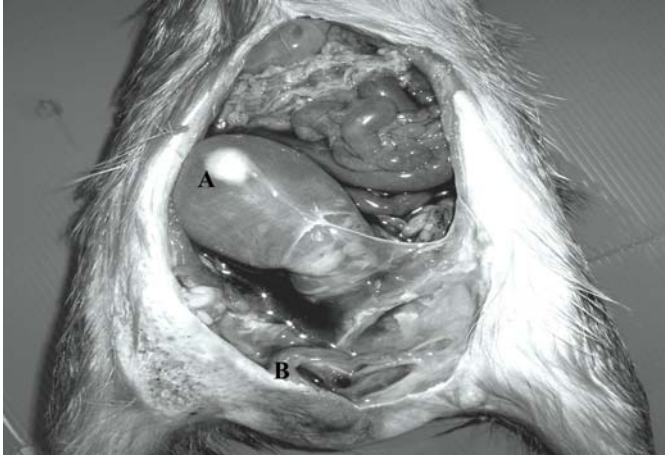


Fig. 1. Aspecto macroscópico da urolitíase em cutia (*Dasyprocta aguti*) criada em cativeiro. Visualização da bexiga distendida (A) e ruptura da uretra (B).

tatou hidronefrose bilateral com discreta, dilatação da pelve e dos cálices renais associada à atrofia do parênquima renal. No exame histológico, verificou-se nefrite intersticial crônica, caracterizada por infiltrado linfoplasmocitário multifocal no interstício da zona cortical, degeneração e necrose do epitélio tubular, e presença de cilindros granulares na luz tubular.

O cálculo foi pesado em balança analítica e mensurado com paquímetro e submetido à análise laboratorial. Os resultados obtidos foram: 0,323g de peso; dimensão de 0,8mm de largura x 0,9cm de comprimento; e constituído de fosfato triplo e amoníaco magnésiano. Nos outros dois animais, o quadro de urolitíase foi caracterizado por distensão da bexiga e presença na uretra peniana de partículas parecidas com grãos de areia.

A distocia foi observada em dois animais (6,24%). Um animal apresentava histórico de gestação, com contrações peristálticas uterinas insuficientes na tentativa de expulsão do produto há mais de 24 horas, porém sem nascimento de

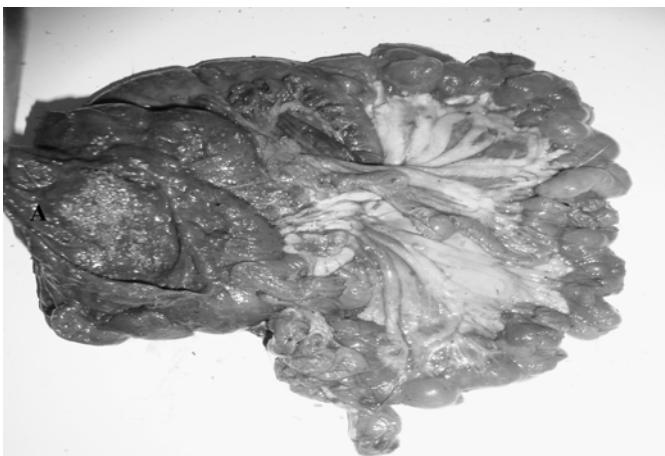

Fig. 2. Sablose no intestino grosso de cutia (*Dasyprocta aguti*) criada em cativeiro. Visualização da areia em meio à ingesta no ceco (A).

filhotes. No início do estágio de expulsão fetal do parto o animal morreu e foi encaminhado para o exame necroscópico. Na necropsia, observou-se feto na posição longitudinal anterior com insinuação da cabeça e membros anteriores pela rima vulvar. No corno uterino esquerdo constatou-se presença de feto enfisematoso e autolisado. O outro animal foi encontrado morto no recinto com abdômen distendido, descarga vulvar de consistência mucóide, coloração turva, edema da parede abdominal ventral e dilatação da cérvix. Na necropsia foram observados dois fetos enfisematosos e autolisados no canal pélvico em direção a vulva, porém sem insinuação do feto ou dos anexos.

Foram observados dois casos de sablose do ceco em cutias (6,24%). Os achados necroscópicos revelaram expressiva quantidade de areia em meio à ingesta em toda extensão do ceco, mucosa congesta, edematosa, com presença de úlceras e exudato fibrinonecrótico e linfonodos mesentéricos aumentados de volume (Fig. 2).

A intussuscepção do jejuno foi observada em um animal (3,20%). À necropsia, durante o exame externo, constatou-se acentuada distensão abdominal, evidências de diarreia sanguinolenta na região perianal, desidratação acentuada e mucosa visivelmente pálida. No exame do trato digestório verificou-se que a intussuscepção envolvia 8,0cm da porção distal do jejuno. O intussusceptante encontrava-se dilatado, repleto de conteúdo fecal amolecido e de coloração vermelho-escuro, enquanto que o intussuscepto apresentava-se contraído, pálido e com conteúdo escasso (Fig. 3). No interior da alça intestinal adjacente ao segmento alterado verificou-se presença de enterólito de 1,2x1,0cm de diâmetro, de superfície irregular, composto por pêlos e fibras vegetais (Fig. 4). No exame histológico, observou-se em segmento do jejuno, necrose das criptas do epitélio intestinal, que estendia para as células da lâmina própria e submucosa, acentuada congestão vascular, hemorragia e infiltrado inflamatório misto (células polimorfonucleares e mononucleares) envolvendo todas as túnicas.

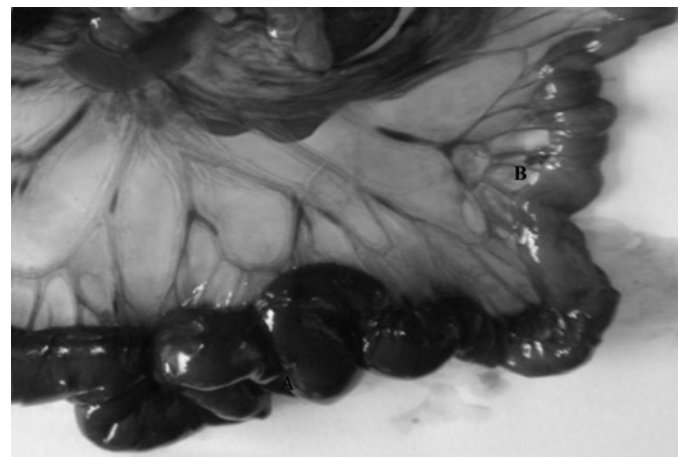


Fig. 3. Aspecto macroscópico da intussuscepção do jejuno em cutia (*Dasyprocta aguti*) criada em cativeiro. Visualização do sítio de intussuscepção após tracionamento da alça, observando-se o intussusceptante (A) e o intussuscepto (B).



Fig.4. Aspecto macroscópico do enterólito causador da obstrução total da porção distal do jejunum em cutia (*Dasyprocta aguti*) criada em cativeiro.

Em um animal, foi observado fecaloma (3,20%), caracterizado pela presença de massa fecal ressecada, de consistência pétrea, que promovia a obstrução total do reto e ulceração da mucosa (Fig.5). Outra lesão obstrutiva no trato digestório foi observada no esôfago por um fragmento grande de melancia que promoveu o impedimento da deglutição dos alimentos, anorexia e necrose da mucosa na porção cervical do esôfago (3,20%).

Dezesseis cutias necropsiadas ficaram sem diagnósticos, sete por não apresentarem lesões macroscópicas e microscópicas compatíveis com nenhuma enfermidade e nove por apresentarem avançado grau de autólise (50%).

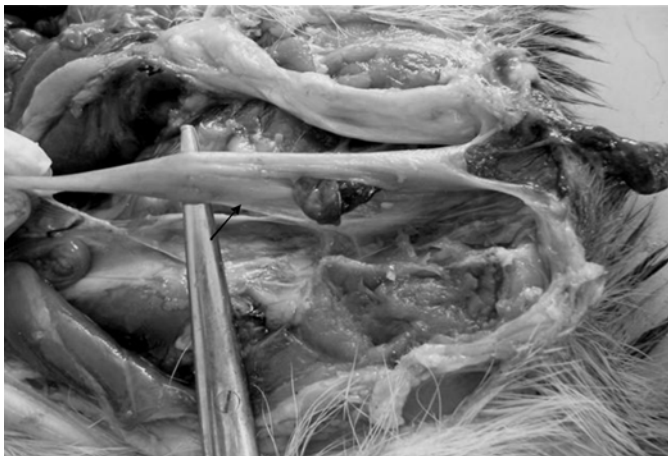

Fig.5. Aspecto macroscópico do fecaloma encontrado no lúmen do reto em cutia (*Dasyprocta aguti*) criada em cativeiro.

## DISCUSSÃO

O exame *post mortem* constitui o melhor meio de comparação dos sinais clínicos dos animais enfermos, com lesões que não eram visíveis ou aparentes durante a vida (Peixoto & Barros 1998). Para que a necropsia seja mais valorizada e suas informações utilizadas em todo o seu

potencial, várias medidas se fazem necessárias, entre elas, agilidade na apresentação e discussão dos seus resultados, além da sistematização das informações obtidas (Veloso 2005). Assim, as informações obtidas à necropsia poderão ir além da prática da patologia, e produzir substanciais informações na literatura sobre os aspectos clínico e patológico de enfermidades que poderão servir de base para orientação do manejo adequado na criação de animais silvestres.

Os resultados desse estudo demonstram que o complexo hipotermia/inanição foi à principal ocorrência das doenças de cutias necropsiadas. Há escassez de informações que abordam as causas de mortalidade perinatal em animais silvestres. Em caprinos e ovinos, as principais causas de mortalidade perinatal estão: condições climáticas ao nascimento, baixo peso ao nascimento, baixo vigor do recém-nascido, reservas energéticas reduzidas, início da lactação retardada, ingestão inadequada de colostro, partos prolongados, abandono do filhote pela mãe e inadequada nutrição da mãe (Medeiros et al. 2005, Nóbrega Junior et al. 2005).

Outra importante doença de cutias diagnosticada nas necropsias foi a urolitíase. Os achados de necropsia observados nesses animais, caracterizados por distensão acentuada da bexiga, presença de urina na cavidade abdominal, obstrução da uretra e hidronefrose são alterações anatomopatológicas frequentemente descritas em outras espécies de animais (Loretti et al. 2003, Fernandes & Marcolino 2007, Riet-Correa et al. 2008, Monferdini & Oliveira 2009). É importante destacar que, nesse estudo, os machos foram os únicos acometidos por urolitíase. O sexo representa importante fator predisponente para ocorrência de cálculo com manifestações clínicas de obstrução das vias urinárias, fato atribuído à uretra longa e de menor diâmetro quando comparada com a das fêmeas (Smith 2006).

Na etiologia da urolitíase vários fatores afetam a taxa de formação do urólito, tais como a concentração de um determinado soluto na urina; a facilidade com que o soluto se precipita na solução e a presença de uma matriz orgânica que funciona como núcleo inicial (Radostits et al. 2000). A urolitíase é comum em animais que são mantidos em confinamento com pouca oferta de água, associada a dietas ricas em concentrados que levam a um aporte excessivo de fósforo com desequilíbrio na relação Ca e P da dieta (Riet-Correa 2007).

O desconhecimento das exigências minerais dos animais silvestres pode estar envolvido na patogênese dos cálculos observados nos animais no presente estudo. As necessidades nutricionais das cutias são pouco conhecidas, o que tem levado a criação desses animais, em cativeiro, de forma empírica, com o fornecimento de rações comerciais peletizadas formuladas para outras espécies domésticas (Clark & Olfert 1986).

Das doenças de cutias necropsiadas, a distocia foi outro importante diagnóstico. Não há relatos na literatura do envolvimento da distocia como causa da morte em cutias no período periparturiente. Não foi possível identificar a causa de distocia das cutias do presente estudo. Nas espécies

domésticas as causas mais frequentes das complicações obstétricas podem ser de ordem hereditária, nutricional, manejo, infecciosa, traumática; além de obstrução do canal do parto, má disposição fetal, desproporção feto-pélvica e anomalias congênitas (Noakes 2002, Jackson 2006).

As lesões obstrutivas do trato digestório, tais como sablose, intussuscepção, fecaloma e obstrução do esôfago por corpo estranho foram desordens frequentemente observadas nos animais necropsiados.

A doença gastrointestinal relacionado à areia também conhecida como enteropatia arenosa ou sablose, é uma enfermidade gastrointestinal comum em eqüídeos mantidos a campo em regiões com solo arenoso. A ingestão de areia pode ocorrer também por meio da ingestão de água de córregos ou açudes, bem como pela ingestão de fenos com grandes quantidades de areia. Em condições normais a ingestão de pequenas quantidades de areia não é suficiente para desencadear o quadro clínico de sablose (Thomassian 2005). Porém, na ocorrência de afecções gastrentéricas, na ingestão de alimentos que retardam o trânsito intestinal, ou mesmo na ingestão de grandes quantidades de areia, a enfermidade se manifesta e adquire caráter clínico grave (Riet-Correa 2006).

A intussuscepção é uma afecção do trato digestório relativamente comum em clínica veterinária (Calomé et al. 2006), sendo importante causa de desordens obstrutivas intestinais em ruminantes (Marques et al. 2001) e eqüídeos, os quais frequentemente necessitam de intervenções cirúrgicas (Corrêa et al. 2006).

A patogenia da intussuscepção envolve atividade hiperperistáltica que impulsiona o segmento invaginado para dentro do segmento distal. As etiologias da intussuscepção podem ser as mais variadas possíveis, como: diarreias crônicas, alimentos grosseiros e mal-digeridos, alterações na dieta e enterites bacterianas ou virais, além de massas ou tumores intraluminais (Patsikas et al. 2003, Tomassian 2005).

No presente caso, tendo em vista que a única alteração encontrada no trato digestório como fator predisponente à intussuscepção foi à presença de um enterólito no jejuno, a relação entre os processos patogênicos, ou seja, a hipermotilidade do intestino promovido pelo enterólito e a intussuscepção do jejuno parece clara, uma vez que, segundo Carlton & McGavin (1998), para que ocorra a intussuscepção, além dos movimentos peristálticos aumentados, o segmento intestinal encaixado deve apresentar uma lesão que sirva de ponto de fixação.

Os enterólitos são cálculos encontrados no intestino formados por minerais, como magnésio, amônia e/ou cristais de fosfato (estruvita), que se acumulam ao redor de objetos ingeridos acidentalmente, como pequenas pedras, metais ou qualquer outro objeto não digerível (Philps & Fascetti 2003). Estes podem permanecer sem causar problemas, exceto quando atingem grandes dimensões ocasionando obstrução parcial ou total do lúmen intestinal (Schumacher & Mair 2002). A obstrução intestinal, consequente da presença de enterólitos, é uma complica-

ção pouco frequente, raramente descrita e que ocorre em decorrência da extrusão do enterólito para a luz do intestino delgado com obturação distal (Lopez & Welch 1991).

Poucos relatos estão disponíveis sobre a ocorrência de obstrução intestinal por fecaloma em mamíferos silvestres. Silva et al. (2003) relataram a ocorrência de fecaloma em um quati (*Nasua nasua*) criado em cativeiro e sugeriram que as condições de manejo inadequado, como dieta com pouca fibra alimentar foi a provável causa da formação do fecaloma.

A obstrução do trato digestório frequentemente resulta em timpanismo secundário, toxemia ou choque séptico (Carlton 1998). Essa situação inicia uma complexidade de múltiplos eventos que culminam em graus variáveis de hipóxia e lesão tecidual com morte celular (Corrêa et al. 2006). Tal fato pode ter contribuído para o curso fatal das lesões obstrutivas observadas nas cutias do presente relato.

## REFERÊNCIAS

- Almeida A.P., Amorim I.A.I.E., Castro A.P.A., Matos R.R., Arrivabete E., Rodrigues S.S., Lacerda S.R.G., Borgo P.P., Vieira F.T. & Souza T.D. 2005. Necropsia em cachorros do mato (*Cerdocyon thous*) de vida livre. Anais 12º Encontro Nacional de Patologia Veterinária, Belo Horizonte. Arq. Bras. Med. Vet. Zootec. 57(Supl.1):82.
- Calomé L.M., Contesini E.A., Beck C.A.C., Ferreira M.P., Beheregaray W.K., Vieira Júnior A.R.P. & Martins C.G. 2006. Intussuscepção jejunoileal dupla em um cão. Acta Scientiae Veterinariae 2:255-228.
- Carlton W.W. & McGavin M.D. 1998. Patologia Veterinária Especial de Thomson. 2ª ed. Artermed, Porto Alegre. 672p.
- Clark J.D. & Olfert E.D. 1986. Rodents (Rodentia), p.727-752. In: Fowler M.E. (Ed.), Zoo and Wild Animal Medicine. 2ª ed. W.B. Saunders, Philadelphia.
- Cavalcante R.R., Almeida M.M., Moura S.G., Martins Júnior L.M., Conde Júnior A.M., Carvalho M.A.M. & Lopes J.B. 2005. Peso pós-parto, freqüência e prevalência do tipo de parto de cutias (*Dasyprocta* sp.) criadas em cativeiro. Ciênc. Anim. Bras. 6:67-70.
- Corrêa R.R., Zoppa A.L.V., Silva L.C.L.C., Fernandes W.R., Baccarin R.Y.A., Cruz R.S.F. & Fantoni D.T. 2006. Estudo retrospectivo dos casos de enterolitíase e corpo estranho em intestino grosso de eqüinos, no período de janeiro de 1993 a janeiro de 2003. Braz. J. Vet. Res. Anim. Sci. 43:242-249.
- Ecco R., Lazzari A.M.R. & Guedes M.C. 2009. Pneumonia enzoótica em javalis (*Sus scrofa*). Pesq. Vet. Bras. 29:461-468.
- Fernandes L.T.O. & Marcolino M.G.M. 2007. Urolithiasis in the maned wolf (*Chrysocyon brachyurus*): Assessment of four clinical cases in captivity. Braz. J. Vet. Res. Anim. Sci. 44:352-357.
- Guimarães D.A., Moreira D. & Vale W.G. 1997. Determinação do ciclo reprodutivo da cutia (*Dasyprocta prymnolopha*), através do diagnóstico colpocitológico. Acta Amazônica 27:55-64.
- Jackson P.G.G. 2006. Obstetrícia Veterinária. 2ª ed. Editora Roca, São Paulo, 314p.
- Lange R.R. & Schmidt E.M.S. 2006. Rodentia: roedores silvestres, p.475-491. In: Cubas Z.S., Silva J.C.R. & Catão-Dias J.L. (Eds), Tratado de Animais Selvagens: medicina veterinária. Editora Roca, São Paulo.
- Lopez P.V. & Welch J.P. 1991. Enterolith intestinal obstruction owing to acquired and congenital diverticulosis: Report of two cases and review of the literature. Dis. Colon Rectum 34:941-944.
- Lucioli J., Furlan F.H., Spricigo D.A., Ferraz S.M. & Traverso S.D. 2007. Broncopneumonia causada por *Arcanobacterium pyogenes* em veado campeiro (*Ozotoceros bezoarticus*). Acta Scientiae Veterinariae 36:51-53.

- Marques L.C., Cattelan J.W., Macoris D.G., Marques J.A., Portugal E.S. & Cadioli F.A. 2001. Estudo clínico, cirúrgico e anatomopatológico de intussuscepção em quatro bovinos. *Arq. Bras. Med. Vet. Zootec.* 53:1-11.
- Medeiros J.M., Tabosa I.M., Simões S.V.D., Nóbrega Júnior J.E., Vasconcelos J.S. & Riet-Correa F. 2005. Mortalidade perinatal em cabritos no semi-árido da Paraíba. *Pesq. Vet. Bras.* 25:201-206.
- Monferdini R. & Oliveira J. 2009. Manejo nutricional para cães e gatos com urolitíase: revisão bibliográfica. *Acta Vet. Brasilica* 3:1-4.
- Noakes D.E., Parkinson T.J. & England G.C.W. 2002. *Arthur's Veterinary Reproduction and Obstetrics*. 8<sup>th</sup> ed. Elsevier, Philadelphia. 864p.
- Nóbrega Jr J.E.N., Riet-Correa F., Nóbrega R.S., Medeiros J.M., Vasconcelos J.S., Simões S.V.D. & Tabosa I.M. 2005. Mortalidade perinatal de cordeiros no semi-árido da Paraíba. *Pesq. Vet. Bras.* 25:171-178.
- Paulino L.A., Oliveira L.O., Cruz C.E.F. & Driemeier D. 2003. Clinical and pathological study of an outbreak of obstructive urolithiasis in feedlot cattle in southern Brazil. *Pesq. Vet. Bras.* 23:61-64.
- Peixoto P.V. & Barros C.S.L. 1998. A importância da necropsia em medicina veterinária. *Pesq. Vet. Bras.* 18:132-134.
- Pinheiro M.J.P., Andrade S.A. & Cunha J.N. 1989. Preservação e exploração de animais silvestres: preá, cutia e mocó. *Caatinga* 6:28-49.
- Radostits O.M., Gay C.C., Blood D.C. & Hinchcliff K.W. 2002. *Clínica Veterinária: um tratado de doenças dos bovinos, ovinos, suínos, caprinos e eqüinos*, p.677-680. 9<sup>a</sup> ed. Guanabara Koogan, Rio de Janeiro. 1737p.
- Riet-Correa F. 2007. Suplementação mineral em ruminantes, p.263-280. In: Riet-Correa F., Schild A.L., Lemos R.A.A. & Borges J.R.J. (Eds), *Doenças de Ruminantes e Eqüídeos*. Vol.2. 3<sup>a</sup> ed. Pallotti, Santa Maria, RS.
- Riet-Correa F., Tabosa I.M., Azevedo E.O., Medeiros R.M.T., Simões S.V.D., Dantas A.F.M., Alves C.J., Nobre V.M.T., Athayde A.C.R., Gomes A.A. & Lima E.F. 2003. Doenças dos ruminantes e eqüinos no semi-árido da Paraíba. *Semi-árido em Foco* 1(1). 116p.
- Riet-Correa F., Schild A.L., Méndez M.D.C. & Lemos R.A.A. 2006. *Doenças de Ruminantes e Eqüinos*. 2<sup>a</sup> ed. Varela, São Paulo. 425p.
- Riet-Correa F., Simões S.V.D. & Vasconcelos S.J. 2008. Urolitíase em caprinos e ovinos. *Pesq. Vet. Bras.* 28:319-322.
- Patsikas M.N.P., Papazoglou L.G., Papaioannou N., Savvas G.I., Kazakos G.M. & Dessiris A.K. 2003. Ultrasonographic findings of intestinal intussusception in seven cats. *J. Feline Med. Surg.* 5:335-343.
- Philps M.S. & Fascetti A.J. 2003. Nutritional therapy in gastrointestinal disease, p.722-726. In: Robinson N.E. (Ed.), *Current Therapy in Equine Medicine*. W.B. Saunders, California.
- Prophet E.B., Mills B., Arrington J.B. & Sobin L.H. 1992. *Laboratory Methods in Histotechnology*. Armed Forces Institute of Pathology, Washington, DC. 279p.
- Schumacher J. & Mair T.S. 2002. Small colon obstruction in the mature horse. *Equine Vet. Educ.* 14:19-28.
- Silva F.M.O., Simões-Mattos L. & Mattos M.R.F. 2003. Fecaloma em um quati (*Nasua nasua*): relato de caso. *Ciência Animal* 13:73-77.
- Smith B.P. 2006. *Medicina Interna de Grandes Animais*. 3<sup>a</sup> ed. Manole, São Paulo. 1728p.
- Thomassian A. 2005. *Enfermidades dos Cavalos*. 4<sup>a</sup> ed. Livraria Varela, São Paulo. 573p.
- Veloso M.G.P. 2005. Autópsia: um procedimento ainda importante? *Brasília Médica* 42:51-54.