

Malformações congênitas em ruminantes no semiárido do Nordeste Brasileiro¹

Antônio Flávio M. Dantas^{2*}, Franklin Riet-Correa², Rosane M.T. Medeiros²,
Glaucio José N. de Galiza², Luciano da A. Pimentel², Bruno L. dos Anjos²
e Rinaldo A. Mota³

ABSTRACT.- Dantas A.F.M., Riet-Correa F., Medeiros R.M.T., Galiza G.J.N., Pimentel L.A., Anjos B.L. & Mota R.A. 2010. [Congenital malformations in ruminants in the semiárido of the Brazilian Northeast.] Malformações congênitas em ruminantes no semiárido do Nordeste Brasileiro. *Pesquisa Veterinária Brasileira* 30(10):807-815. Hospital Veterinário, Laboratório de Patologia Animal, Centro de Saúde e Tecnologia Rural, Universidade Federal de Campina Grande, Campus de Patos, Avenida Universitária s/n, Bairro Santa Cecília, Patos, PB 58708-110, Brazil. E-mail: dantas.af@uol.com.br

Congenital malformations caused by the ingestion of *Mimosa tenuiflora* have been reported in ruminants in the semiarid of the Brazilian Northeast. This paper reports malformations diagnosed in ruminants, from 2000 to 2008, by the Veterinary Pathology Laboratory of the Federal University of Campina Grande, Patos, PB, in municipalities of the states of Paraíba, Pernambuco and Rio Grande do Norte. During the period, 47 (3.48%) out of 1.347 ascensions were reported as malformations. Based in the type of malformation and in the origin of the animals, malformations were divided in: 1) caused by the ingestion of *M. tenuiflora*, and 2) sporadic malformations of unknown causes. In sheep, 21 out of 418 ascensions were malformations, being 18 (4.3%) of malformations caused by *M. tenuiflora* and 3 (0.71%) of sporadic malformations. In cattle, 14 out of 434 ascensions were malformations, from these 8 (1.84%) were caused by *M. tenuiflora* and 6 (1.38%) were sporadic malformations. In goats, 12 out of 495 ascensions were malformations, being 9 (1.81%) malformations related with the ingestion of *M. tenuiflora* and 3 (0.6%) sporadic malformations. More frequent malformations caused by *M. tenuiflora* were arthrogryposis, micrognathia, palatoschisis, microphthalmia and unilateral or bilateral hypoplasia or aplasia of the incisive bones. Sporadic malformations were acephaly and hermaphrodite, dicephaly and malformations of mesenteric vessel in sheep; atresia ani in three goats; and hydranencephaly, atresia ani, ribs malformation with eventration, cerebellar hypoplasia with hydrocephalus, pulmonary choristoma and meningocele, and siamese twins in cattle. A case of cerebellar hypoplasia with hydrocephalus was negative on immunohistochemistry to bovine viral diarrhea virus. Malformations caused by *M. tenuiflora* occurred during the whole year. The highest frequency in sheep seems to be associated with the consumption of the plant by ewes after first rains, in the first two months of gestation, when they are supplemented with concentrates, and *M. tenuiflora* is the main green forage available. Malformations occur mainly in degraded areas of native forest (*caatinga*) invaded by *M. tenuiflora*, with lesser variety of other species.

INDEX TERMS: Congenital defects, teratogenic plants, poisonous plants, *Mimosa tenuiflora*, plant poisoning.

¹ Recebido em 27 de abril de 2010.

Aceito para publicação em 18 de maio de 2010.

Parte da Tese de Doutorado do primeiro autor, Programa de Pós-Graduação em Ciência Veterinária, Universidade Federal Rural de Pernambuco (UFRPE), Recife, PE.

² Hospital Veterinário, Centro de Saúde e Tecnologia Rural (CSTR),

Universidade Federal de Campina Grande (UFCG), Campus de Patos, 58708-110, Patos, PB Brasil. *Autor para correspondência: dantas.af@uol.com.br

³ Laboratório de Microbiologia, Departamento de Medicina Veterinária, UFRPE, Rua Dom Manoel de Medeiros s/n, Dois Irmãos, Recife, PE 52171-900, Brasil.

RESUMO.- Malformações congênicas causadas pela ingestão de *Mimosa tenuiflora* têm sido observadas em ruminantes no semiárido do Nordeste Brasileiro. Neste trabalho foram estudadas as malformações congênicas em ruminantes diagnosticadas entre 2000 e 2008, em municípios da Paraíba, Pernambuco e Rio Grande do Norte. Durante o período foram recebidos 1.347 materiais de ruminantes para diagnóstico, desses 47 (3,48%) foram diagnosticados como malformações congênicas. Com base no tipo de malformação e na procedência do animal as malformações foram divididas em:

1) causadas pelo consumo de *M. tenuiflora*; e 2) malformações esporádicas, sem causa conhecida. De 418 materiais de ovinos, 21 corresponderam a malformações, sendo 18 (4,3% do total de materiais) de malformações causadas por *M. tenuiflora* e 3 (0,71%) de malformações esporádicas. De 434 materiais de bovinos, 14 foram diagnosticados como malformações, sendo 8 (1,84%) causadas por *M. tenuiflora* e 6 (1,38%) malformações esporádicas. De 495 materiais de caprinos, 12 apresentaram malformações, sendo 9 (1,81%) causadas pela ingestão de *M. tenuiflora* e 3 (0,6%) malformações esporádicas. As principais malformações causadas por *M. tenuiflora* foram artrogripose, micrognatia, palatosquise, microftalmia e hipoplasia ou aplasia unilateral ou bilateral dos ossos incisivos. As malformações esporádicas incluíram: acefalia e hermafroditismo, dicefalia e malformações de vasos intestinais em ovinos; atresia anal em três caprinos; e hidranencefalia, atresia anal, malformações de costelas com eventração, hipoplasia cerebelar e hidrocefalia, coristoma pulmonar e meningocele, e gêmeos siameses em bovinos. O caso de hipoplasia cerebelar com hidrocefalia foi negativo pela imuno-histoquímica para o vírus da diarreia viral bovina. Malformações congênicas causadas por *M. tenuiflora* ocorreram durante todo o ano. A maior frequência em ovinos está aparentemente associada ao consumo da planta, na primeira fase da gestação, após as primeiras chuvas, quando as ovelhas estão sendo suplementadas e a planta é o principal volumoso disponível. As malformações ocorrem principalmente nas áreas mais degradadas, onde existe maior disponibilidade da planta e menor variedade de plantas da caatinga.

TERMOS DE INDEXAÇÃO: Anomalias congênicas, plantas teratogênicas, plantas tóxicas, *Mimosa tenuiflora*, intoxicação por planta.

INTRODUÇÃO

Malformações congênicas são anormalidades estruturais e funcionais de tecidos, órgãos e/ou sistemas que podem ocorrer nas fases de desenvolvimento embrionário ou fetal de todas as espécies de animais. Elas podem ser hereditárias ou causadas por agentes infecciosos, plantas tóxicas, substâncias químicas, agressões físicas ou deficiências nutricionais. Além disso, muitas malformações ocorrem de forma esporádica, sem que estejam associadas a uma causa específica (Radostits et al. 2007, Schild 2007).

A frequência de malformações congênicas varia entre diferentes populações animais, sendo estimadas entre 0,5% e 3% dos bovinos nascidos e 2% dos ovinos (Schild 2007). Estudos sobre mortalidade perinatal apresentaram

percentual variável de malformações congênicas. No Rio Grande do Sul as malformações representaram entre 0,5% e 0,8% dos cordeiros mortos no período perinatal (Méndez et al. 1982, Oliveira & Barros 1982), enquanto na Paraíba as malformações representaram 23% das mortes neonatais em cordeiros (Nóbrega Júnior et al. 2005) e 10% das mortes de cabritos (Medeiros et al. 2005). No Laboratório Regional de Diagnóstico, em Pelotas, Rio Grande do Sul, de um total de 5.262 bovinos e 821 ovinos examinados entre 1978 e 2008, as malformações congênicas representaram 0,74% e 0,24%, respectivamente (Schild et al. 2009). Em levantamento retrospectivo no setor de Patologia Veterinária da Universidade Federal do Rio Grande do Sul, verificou-se que 3,5% dos casos de aborto em bovinos foram causados por anomalias congênicas. As mais frequentes foram artrogripose, *Amorphus globosus* e palatosquise. Em apenas um caso de porencefalia foi detectada a infecção pelo vírus da diarreia viral bovina pela imuno-histoquímica (Pavarini et al. 2008).

Diversas malformações congênicas esporádicas ou hereditárias afetando principalmente o sistema nervoso central (SNC), além do sistema músculo esquelético, a pele, o globo ocular e os sistemas hematopoiético e digestório têm sido descritas em bovinos, búfalos, ovinos e caprinos de algumas regiões do Brasil (Guedes et al. 2006, Schild 2007, Macêdo et al. 2008, Dantas 2009a). Casos de artrogripose tem sido descritos em caprinos (Schmidt & Oliveira 2004) e búfalos (Schild et al. 2003) no Rio Grande do Sul. Malformações mandibulares de retrognatismo e prognatismo são descritos em caprinos e ovinos em municípios da Bahia (Magalhães et al. 2008) e um caso de anomalias da medula espinhal e vértebras lombossacrais (*Perosomus elumbis*) associada à artrogripose e atrofia muscular dos membros pélvicos foi descrita em ovino neonato no estado de São Paulo (Castro et al. 2008). Um surto de abortos com malformações fetais em bovinos, caracterizadas por escoliose, agnatia, prognatia, microcefalia, artrogripose e nanismo foi descrito em 1991 no Rio Grande do Sul, associado a infecção pelo vírus da língua azul. Essa doença também já foi diagnosticada no Paraná e anticorpos foram detectados em ruminantes de diferentes estados das regiões Sul, Sudeste e Nordeste do Brasil (Riet-Correa 2007).

No semiárido do Nordeste Brasileiro são observadas com frequência vários tipos de malformações congênicas, incluindo anomalias ósseas craniofaciais, malformações oculares e artrogripose em ovinos, caprinos (Medeiros et al. 2005, Nóbrega Júnior et al. 2005) e bovinos (Riet-Correa et al. 2006) criados extensivamente. Foi demonstrado experimentalmente que cabras prenhes que ingeriram *Mimosa tenuiflora* (jurema preta) durante todo o período de gestação pariram cabritos com malformações semelhantes às observadas em casos espontâneos (Pimentel et al. 2007). Também verificou-se que fetos de ratas que receberam ração contendo 10% de sementes de *M. tenuiflora* durante a gestação apresentaram diferentes anomalias congênicas, o que demonstra seu potencial teratogênico e sua possível rela-

ção com casos de malformações em ruminantes no Nordeste do Brasil (Medeiros et al. 2008). Em outro experimento, dois grupos de cabras que receberam *M. tenuiflora* de 0-30 e de 30-60 dias de gestação, respectivamente, apresentaram morte e reabsorção embrionária (Dantas 2009b).

O objetivo deste trabalho é descrever surtos e casos esporádicos de malformações observadas em ovinos, caprinos e bovinos diagnosticadas no Laboratório de Patologia Animal (LPA) da Universidade Federal de Campina Grande (UFCG), Campus de Patos, Paraíba, durante o período de 2000-2008.

MATERIAL E MÉTODOS

Foram revisadas todas as fichas de necropsias relacionadas às malformações fetais congênitas diagnosticadas em ovinos, caprinos e bovinos no LPA/UFCG, Patos, Paraíba, entre os anos de 2000 a 2005. Durante o período de 2006 a 2008 foram acompanhados os surtos e os casos esporádicos de malformações em ruminantes diagnosticadas no laboratório. Visitas nas propriedades foram realizadas para estudar os possíveis aspectos epidemiológicos relacionados com as malformações nos rebanhos. Necropsias foram realizadas e as anomalias congênitas foram descritas macroscopicamente em fichas individuais. Em alguns casos de malformações ósseas craniofaciais, os crânios foram macerados para posterior estudo das anomalias ósseas.

Em relação às causas das malformações foram consideradas duas categorias: 1) surtos e casos esporádicos causados pela ingestão de *Mimosa tenuiflora*; e 2) casos esporádicos de causa desconhecida. Foram considerados associados ao consumo de *M. tenuiflora* àqueles que apresentaram malformações ósseas e oculares semelhantes às descritas na intoxicação espontânea ou experimental por esta planta (Riet-Correa et al. 2006, 2009, Pimentel et al. 2007) e que nas visitas às fazendas foram encontradas quantidades variáveis de *M. tenuiflora* (Fig.1A-D). Foram consideradas malformações esporádicas os casos únicos no rebanho, não causadas pela ingestão de *M. tenuiflora* e/ou quando a planta não foi encontrada nas fazendas.

Em um caso de hipoplasia cerebelar em bovino, blocos em parafina do encéfalo foram enviados ao Laboratório de Patologia Veterinária da Universidade Federal do Rio Grande do Sul para identificação por imuno-histoquímica do vírus da diarreia viral bovina.

RESULTADOS

Durante o período de 2000 a 2008 foram recebidos 1.347 materiais de ruminantes para diagnóstico, dos quais 47 (3,48%) eram de malformações congênitas em ruminantes. Cada material corresponde a um diagnóstico de doença em uma fazenda. Foram recebidos 495 materiais de caprinos, sendo 9 (1,81%) de malformações causadas pela ingestão de *Mimosa tenuiflora* e 3 (0,6%) de malformações esporádicas. De bovinos foram recebidos 434 materiais, sendo 8 (1,84%) de malformações causadas pela *M. tenuiflora* e 6 (1,38%) descritos como casos esporádicos. De um total de 418 materiais de ovinos, 18 (4,3%) foram de malformações pela *M. tenuiflora* e 3 (0,71%) foram casos esporádicos de malformações.

As malformações congênitas foram observadas em três Estados do semiárido nordestino, distribuídas em 12 municípios da Paraíba, três em Pernambuco e um no Rio Grande do Norte (Quadros 1-3). As malformações causadas pela ingestão de *M. tenuiflora* ocorreram em quase todos os meses do ano. Houve uma frequência maior para os ovinos que nasceram durante o mês de maio, em caprinos em julho e em bovinos em setembro e novembro (Fig.2).

Os ovinos examinados apresentavam principalmente malformações da cabeça e membros. A maioria dos animais tinha mais de uma alteração (Quadro 1). A malformação mais frequente foi artrogrípese (23 casos), que se caracterizava por flexão permanente sem mobilidade de uma ou mais articulações dos membros, envolvendo principalmente os membros torácicos (18 casos), que apresentavam, geralmente, atrofia muscular dos membros afetados. Alguns animais, além da artrogrípese, apresentavam hiperextensão de uma ou mais articulações (Fig.3A). Outras malformações também observadas frequentemente foram micrognatia (19 casos), palatosquise (13 casos) (Fig.3B), microftalmia (13 casos) e 10 casos de hipoplasia ou aplasia unilateral ou bilateral de ossos incisivos (HAOI), muitas das quais associadas a lábio leporino ou fenda palatina primária (queilosquise). Outras malformações observadas, assim como os municípios onde ocorreram os surtos e os casos isolados de malformações em ovinos e a época de ocorrência estão relacionadas no Quadro 1.

Dois surtos de malformações ocorridos em ovinos durante o ano de 2006 mereceram destaque pela alta frequência de animais afetados. O primeiro ocorreu no mês de maio, no município de Várzea, Paraíba, onde de um total de 90 cordeiros nascidos, 72 apresentaram um ou mais tipos de malformações. Destes, quatro cordeiros foram examinados e apresentavam múltiplas alterações congênitas, como artrogrípese da articulação cárpica bilateral, associada à atrofia muscular (4 casos), palatosquise (3 casos) e HAOI (3 casos). Também foram observadas outras malformações como escoliose e micrognatia. As ovelhas, que estavam sendo suplementadas com caroço de algodão e farelo de trigo na estação da seca, foram transferidas, em dezembro, junto com os carneiros, para área invadida por jurema preta, que, logo após uma chuva no local, havia rebrotada e estava verde. Dessa forma, durante o acasalamento e nos primeiros meses da gestação, a *M. tenuiflora* foi o principal volumoso ingerido pelos animais. Informações semelhantes também foram relatadas pelos produtores de ovinos no município de São José do Egito, Pernambuco, onde ocorreram surtos de malformações também em ovinos.

Outro surto ocorreu entre os meses de fevereiro a setembro em uma fazenda no município de Lajes, Rio Grande do Norte, onde grupos de ovelhas eram acasaladas em meses diferentes (setembro-abril) com 20 reprodutores. Os animais eram criados em campo nativo, onde havia quantidades variáveis de *M. tenuiflora* e *Mimosa ophthalmocentra* (jurema branca). As áreas estavam bastante degradadas e sem disponibilidade de outros volumosos. Os animais

Quadro 1. Tipo, frequência e localização de malformações em 21 casos esporádicos ou surtos de malformações congênicas observadas em ovinos durante o período de 2000-2008

Pn/Ano	Idade (dias)	Origem	Município /Estado	Animais nascidos	Animais malformados	Tipos de malformações observadas por animal examinado	Mês de ocorrência
231/03	MP ^a	CM ^c	Várzea /PB	NI ^b	1	1. Artrogripose (MT ^e), HAOI ^g , lábio leporino e palatosquise	Setembro
368/03	MP ^a	E ^d	Patos/PB	NI ^b	1	1. Acefalia e hermafrodita	Dezembro
380/03	MP ^a	CM ^c	São Mamede/PB	NI ^b	1	1. Artrogripose (MT ^e e MP ^f) e micrognatia	Dezembro
37/04	MP ^a	CM ^c	Patos/PB	NI ^b	1	1. Artrogripose (MT ^e), micrognatia e palatosquise	Fevereiro
65/04	MP ^a	CM ^c	Soledade/PB	NI ^b	10	1. AHOI, micrognatia 2. Artrogripose (MT ^e) 3. Palatosquise, micrognatia, e hipoplasia da língua 4. Artrogripose (MP ^f), micrognatia, HAOI ^g , lábio leporino e palatosquise 5. Micrognatia, lábio leporino, palatosquise e escoliose 6. Micrognatia, palatosquise e microftalmia 7. Artrogripose (MP ^f), micrognatia, escoliose, microftalmia e hipoplasia da língua 8. Micrognatia, HAOI ^g , lábio leporino e palatosquise, 9. Micrognatia, microftalmia, HAOI ^g , lábio leporino e hipoplasia da língua 10. Artrogripose (MT ^e), micrognatia, palatosquise e hipoplasia da língua	Abril
116/04	MP ^a	CM ^c	Patos/PB	20	3	1. Artrogripose (MP ^f) e microftalmia 2. Artrogripose (MT ^e) e micrognatia	Maio
127/04	MP ^a	CM ^c	São Mamede/PB	NI ^b	2	1. Artrogripose (MT ^e) 2. Micrognatia e hipoplasia da língua	Maio
181/04	MP ^a	CM ^c	São Mamede/PB	NI ^b	1	1. Artrogripose (MT ^e) e micrognatia	Julho
294/04	MP ^a	E ^d	Santa Terezinha /PB	NI ^b	1	1. Dicefalia	Setembro
295/04	90	CM ^c	Patos/PB	NI ^b	1	1. Lordose com compressão medular	Setembro
79/06	MP ^a	CM ^c	Várzea/PB	90	72	1. Artrogripose (MT ^e), HAOI ^g e escoliose 2. Artrogripose (MT ^e), micrognatia, HAOI ^g e palatosquise 3. Artrogripose (MT ^e), lábio leporino e palatosquise 4. Artrogripose (MT ^e), HAOI ^g e palatosquise	Maio
91/06	MP ^a	CM ^c	São José do Egito/PE	25	8	1. Artrogripose (MT ^e), microftalmia com cegueira bilateral e palatosquise	Maio
92/06	NI ^b	CM ^c	São José do Egito/PE	25	11	1. Artrogripose (MT ^e)	Maio
98/06	NI ^b	CM ^c	São José do Egito/PE	11	6	1. Artrogripose (MT ^e) e micrognatia	Maio
121/06	NI ^b	CM ^c	São José do Egito/PE	30	3	1. Artrogripose (MT ^e)	Maio
124/06	60	CM ^c	Patos/PB	NI ^b	1	1. Lordose cervical com compressão medular	Maio
206/06	MP ^a	CM ^c	Lajes/RN	872	225	1. Microftalmia com cegueira e dermoide ocular bilateral 2. Microftalmia com cegueira bilateral (6 cordeiros) 3. Microftalmia com cegueira bilateral e artrogripose (MT ^e)	Fev-Setembro
86/07	45	E ^d	Patos/PB	NI ^b	1	1. Malformações de vasos mesentéricos entre cólon e ceco	Março
284/07	MP ^a	CM ^c	Gurjão/PB	NI ^b	1	1. Artrogripose (MP ^f), aplasia do intestino e do sacro e agenesia (MT ^e)	Outubro
217/08	MP ^a	CM ^c	São José do Egito/PE	15	5	1. HAOI ^g 2. Artrogripose (MT ^e), micrognatia, lábio leporino e HAOI ^g	Setembro
224/08	MP ^a	CM ^c	Sertânea/PE	NI ^b	2	1. Artrogripose (MT ^e) micrognatia 2. Micrognatia e palatosquise	Julho

^a MP = mortalidade perinatal (animais abortados ou mortos durante os primeiros 7 dias de vida); ^b NI = não informado; ^c CM = causada pela ingestão de *M. tenuiflora*; ^d E = caso esporádico, não causado pela *M. tenuiflora*; ^e MT = membros torácicos; ^f MP = membros pélvicos; ^g HAOI = hipoplasia ou aplasia unilateral ou bilateral dos ossos incisivos.

Quadro 2. Tipo, frequência e localização de malformações em 12 casos esporádicos ou surtos de malformações congênitas observadas em caprinos durante o período de 2000-2008

Pn/Ano	Idade (dias)	Origem	Município/Estado	Animais nascidos	Animais malformados	Tipos de malformações observadas por animal examinado	Mês de ocorrência
36/00	MP ^a	CM ^c	São José do Bonfim/PB	NI ^b	2	1. Micrognatia e polidactímia	Maio
63/01	3	E ^d	Patos/PB	NI ^b	1	1. Atresia anal	Junho
75/01	30	E ^d	Patos/PB	NI ^b	1	1. Atresia anal	Maio
174/04	NI ^b	CM ^c	São Mamede/PB	100	2	1. Artrogripose (MT ^e) e micrognatia 2. Artrogripose (MT ^e e MP ^f)	Julho
51/05	NI ^b	E ^d	São José do Bonfim/PB	NI ^b	1	1. Atresia anal	Maio
63/06	MP ^a	CM ^c	Boqueirão/PB	NI ^b	7	1. AHOI ^g e palatosquise 2. Artrogripose (MT ^e e MP ^f) e palatosquise 3. Artrogripose (MT ^e e MP ^f) e HAOI ^g 4. Artrogripose (MT ^e e MP ^f) 5. Artrogripose (MT ^e) 6. Artrogripose (MT ^e) 7. Artrogripose (MT ^e)	Maio
119/06	75	CM ^c	Gurjão/PB	65	2	1. Artrogripose (MT ^e) e micrognatia	Julho
120/06	180	CM ^c	Santo André/PB	NI ^b	2	1. Artrogripose (MT ^e) 2. Microftalmia	Julho
129/06	MP ^a	CM ^c	São Mamede/PB	17	9	1. Artrogripose (MT ^e), micrognatia, palatosquise e opacidade de córnea bilateral	Julho
131/06	MP ^a	CM ^c	Patos/PB	NI ^b	2	1. Artrogripose (MT ^e e MP ^f) 2. Artrogripose (MT ^e), micrognatia e HAOI ^g	Julho
240/06	7	CM ^c	Quixaba/PB	NI ^b	4	1. Artrogripose (MT ^e), micrognatia e opacidade de córnea com cegueira unilateral 2. Artrogripose (MT ^e e MP ^f) e escoliose lombar	Novembro
216/08	20	CM ^c	São José do Egito/PE	21	3	1. Artrogripose (MT ^e) e HAOI ^g	Setembro

^a MP = mortalidade perinatal (animais abortados ou mortos durante os primeiros 7 dias de vida); ^b NI = não informado; ^c CM = causada pela ingestão de *M. tenuiflora*; ^d E = caso esporádico, não causado pela *M. tenuiflora*; ^e MT = membros torácicos; ^f MP = membros pélvicos; ^g HAOI = hipoplasia ou aplasia unilateral ou bilateral dos ossos incisivos.

Quadro 3. Tipo, frequência e localização de malformações em 14 casos esporádicos de malformações congênitas observadas em bovinos durante o período de 2000-2008

Pn/Ano	Idade (dias)	Origem	Município /Estado	Animais malformados	Tipos de malformações observadas por animal examinado	Mês de ocorrência
92/00	10	CM ^c	NI ^b	1	Atresia do cólon	Setembro
07/01	3	E ^d	NI ^b	1	Hidranencefalia	Fevereiro
349/04	NI ^b	CM ^c	Patos/PB	1	Artrogripose (MT ^e)	Novembro
175/05	4	CM ^c	Patos/PB	1	Atresia do cólon	Outubro
185/05	13	CM ^c	Patos/PB	1	Artrogripose (MT ^e) e escoliose	Novembro
200/05	MP ^a	CM ^c	Patos/PB	1	Artrogripose (MP ^f) e espinha bifida	Novembro
208/05	NI ^b	E ^d	Patos/PB	1	Atresia anal	Dezembro
191/06	3	CM ^c	Mãe D'Água/PB	1	Artrogripose (MT ^e e MP ^f)	Setembro
110/07	18	CM ^c	NI ^b	1	Artrogripose (MT ^e e MP ^f), atresia anal e agenesia da cauda	Abril
248/07	45	E ^d	Paulista/PB	1	Malformações de costelas com eventração	Setembro
204/07	11	E ^d	Patos/PB	1	Hipoplasia cerebelar e hidrocefalia	Julho
14/08	7	E ^d	Santa Terezinha/PE	1	Coristoma pulmonar e meningocele	Fevereiro
84/08	MP ^a	E ^d	Guarabira/PB	1	Gêmeos siameses	Maio
103/08	30	CM ^c	Mãe D'água/PB	1	Artrogripose (MP ^f)	Maio

^a MP = mortalidade perinatal (animais abortados ou mortos durante os primeiros 7 dias de vida); ^b NI = não informado; ^c CM = causada pela ingestão de *M. tenuiflora*; ^d E = caso esporádico, não causado pela *M. tenuiflora*; ^e MT = membros torácicos; ^f MP = membros pélvicos.

eram suplementados com milho, farelo de algodão, sal comum ou sal mineral e uréia.

De um total de 872 cordeiros mestiços de Santa Inês com Dorper, nascidos de 700 ovelhas, 225 apresentaram principalmente malformações de cabeça e membros, com frequência variável de malformações em todos os meses de parição (Quadro 4). Segundo o proprietário, a maioria dos cordeiros nascidos no início do período de parição

apresentou principalmente malformações mandibulares e artrogripose, enquanto que os cordeiros nascidos no final do período de parição apresentaram com maior frequência anomalias oculares. Durante a visita na propriedade foram observados 13 ovinos recém-nascidos, sendo oito com malformações e cinco normais. Um ovino apresentava microftalmia com cegueira e dermoide ocular bilateral (Fig.4A,B), enquanto que os demais apresentavam microf-

Fig.1. (A) *Mimosa tenuiflora* (jurema-preta) em fase de rebrota. (B) Fase de floração. (C) Detalhes da floração. (D) Observam-se vagens e sementes. Município de Patos, Paraíba.

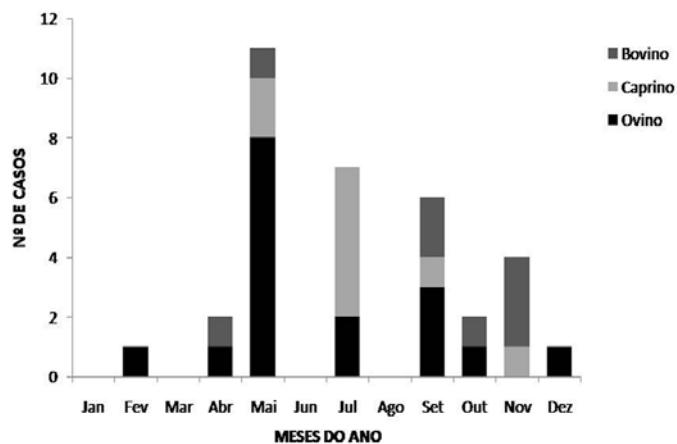



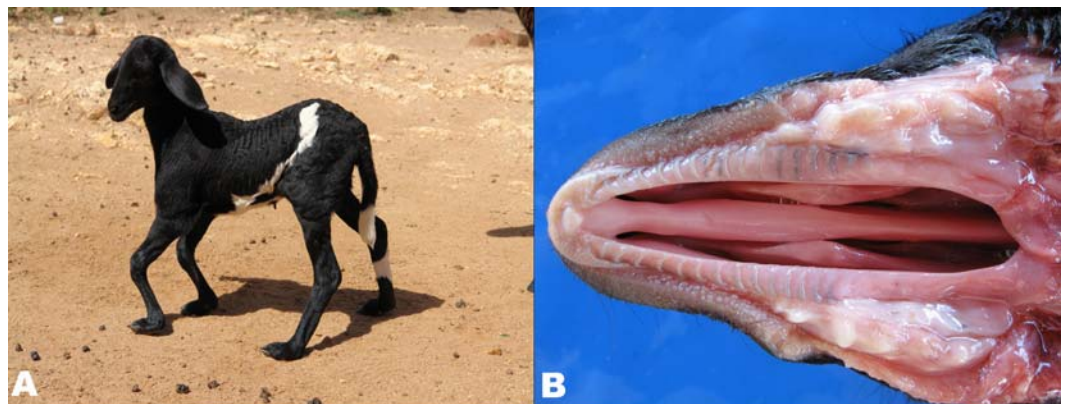
Fig.2. Número de malformações congênitas causadas pela ingestão de *Mimosa tenuiflora* (jurema-preta) observadas em ruminantes durante o período de 2000-2008, distribuídas pelos meses de ocorrência. Não está incluído o surto que ocorreu em ovinos no município de Lajes, RN, no qual nasceram cordeiros entre os meses de fevereiro a setembro.

talmia com cegueira bilateral. Destes últimos, um animal também apresentava artrogripose dos membros torácicos, bilateral, caracterizada por flexão lateral sem mobilidade da articulação metacarpo falangeana.

Dentre os caprinos foram examinados 22 cabritos com malformações congênitas (Quadro 2). Das malformações causadas pela ingestão de *M. tenuiflora*, artrogripose (16 casos) foi observada com maior frequência, envolvendo principalmente as articulações dos membros torácicos (10 casos) (Fig.5A). Em seis casos havia flexão das articulações dos membros torácicos e pélvicos. A artrogripose muitas vezes era acompanhada de atrofia muscular. As alterações craniofaciais também foram frequentes e eram caracterizadas por micrognatia (6 casos) (Fig.5B), HAOI (4 casos) e palatosquise (3 casos). Outras malformações observadas menos frequentes encontram-se relacionadas no Quadro 2.

Foram observados 14 bovinos com anomalias congênitas (Quadro 3). A malformação mais frequente, causada pela *M. tenuiflora* foi artrogripose (6 casos) dos membros torácicos e/ou pélvicos (Fig.6A), seguida de atresia do có-

Fig.3. (A) Ovino com artrogripose bilateral, apresentando flexão das articulações cárpicas e hiperextensão das articulações metacarpo e metatarso falangeanas. Observa-se também discreta xifose. (B) Palatosquise (fenda palatina secundária) em ovino, mostrando comunicação das cavidades oral e nasal.



Quadro 4. Frequência de malformações observadas em um surto de ovinos entre os meses de fevereiro a setembro de 2006 ocorrido no município de Lajes, RN

Mês de parição	Total de cordeiros nascidos	Número de cordeiros nascidos normais	Número de cordeiros nascidos malformados (%)	Chuvas na época de acasalamento ^a	
				Mês/Ano	mm
Fevereiro	167	131	36 (27,5%)	9/05	0
Março	16	12	4 (33%)	10/05	0
Abril	85	71	14 (19,7%)	11/05	0
Maio	51	42	9 (21,4%)	12/05	0
Junho	38	24	14 (58,3%)	1/06	0
Julho	81	64	17 (26,6%)	2/06	123,1
Agosto	246	188	58 (30,8%)	3/06	113,4
Setembro	188	115	73 (63%)	4/06	165,6

^a Dados fornecidos pela Empresa de Pesquisa Agropecuária do Rio Grande do Norte S/A (EMPARN).

lon (2 casos). Nesta espécie, além das malformações encontradas em animais necropsiados, também foram observadas malformações oculares, tais como, cegueira, dermoide ocular, microftalmia e opacidade de córnea (Fig.6B), verificadas durante as visitas nas propriedades e que não foram relacionadas no Quadro 3.

Outras malformações não causadas pela ingestão de *M. tenuiflora* foram observadas principalmente no sistema nervoso central de bovinos. Verificaram-se casos de hidranencefalia, meningocele com coristoma pulmonar e hipoplasia cerebelar com hidrocefalia que foi negativo pela imuno-histoquímica para diarreia viral bovina. Ainda ocorreram casos de atresia anal, malformações das costelas com eventração e gêmeos siameses (Quadro 3).

DISCUSSÃO

Os resultados deste trabalho demonstram a importância das malformações causadas pela ingestão de *Mimosa tenuiflo-*

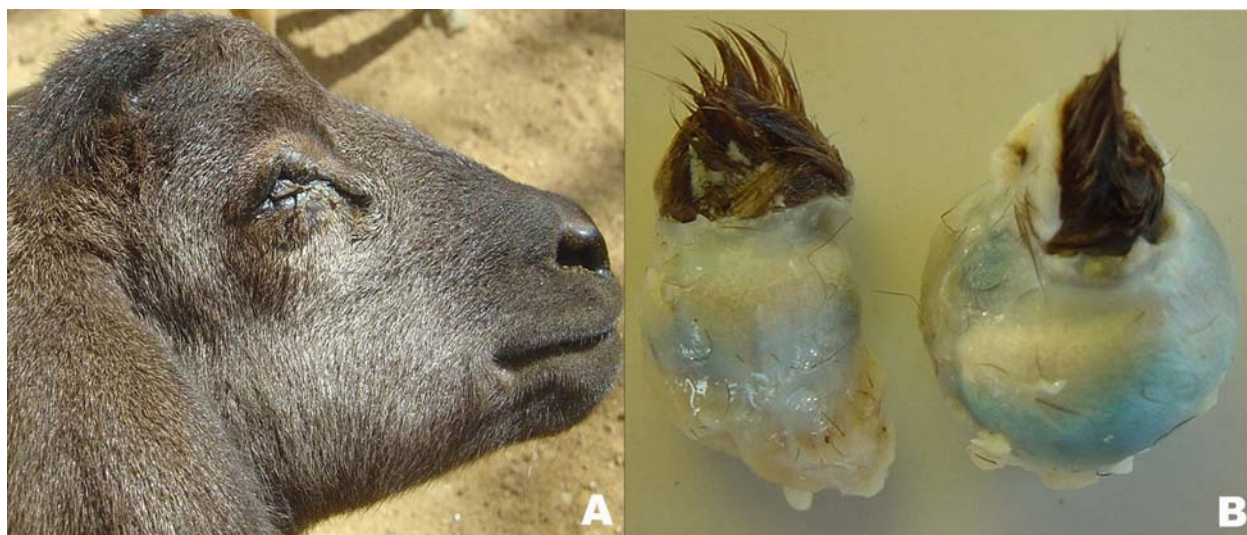

Fig.4. (A) Ovino apresentando microftalmia e dermoide ocular. (B) Observam-se os globos oculares com grande quantidade de pelos na superfície da córnea e olho esquerdo diminuído de tamanho.

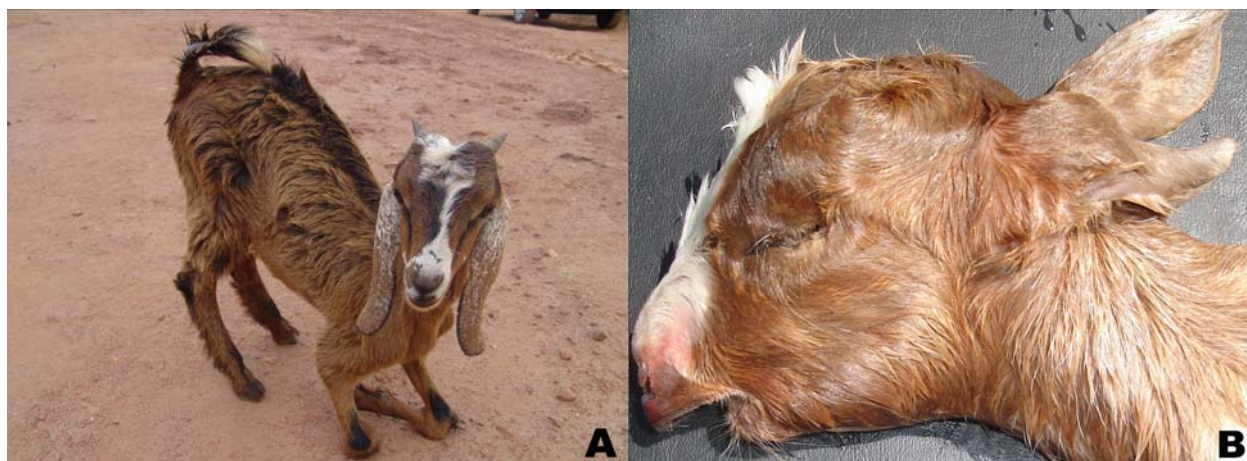

Fig.5. (A) Caprino com artrogrípese bilateral, apresentando flexão das articulações cárpicas. (B) Caprino apresentando micrognatía acentuada.

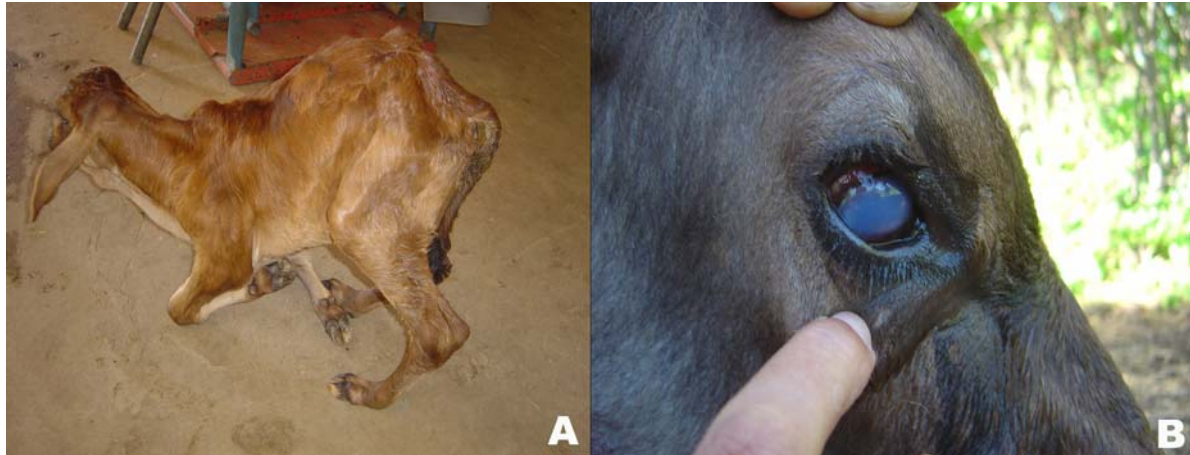


Fig.6. (A) Bezerro com artrogripose bilateral, apresentando flexão das articulações cárpicas e hiperextensão das articulações metatarso falangeanas. (B) Bezerro apresentando opacidade de córnea.

ra em ruminantes no semiárido do Nordeste Brasileiro. Apesar de que o presente trabalho abrangeu somente parte de três dos nove estados que tem território dentro do semiárido, informações de produtores e veterinários mencionam a ocorrência de malformações semelhantes às causadas por *M. tenuiflora* também nos Estados do Ceará, Bahia e Piauí.

Chama a atenção a maior frequência de malformações em ovinos, o que possivelmente pode está associado a algumas práticas de manejo utilizadas nesta espécie, principalmente no que diz respeito à suplementação alimentar durante a época de acasalamento. Essa prática poderia influenciar nessa condição por fazer com que as ovelhas entrem no cio em áreas onde *M. tenuiflora* representa um importante alimento volumoso em épocas de escassez. Esse fato poderia ser também a causa da alta frequência de malformações no surto 79/06 ocorrido no município de Várzea, Paraíba, no qual 80% (72) dos cordeiros nascidos apresentaram malformações congênitas. Neste surto os animais que eram suplementados foram acasalados em uma área intensamente invadida por *M. tenuiflora*, que mesmo em uma época de estiagem, rebrotou em consequência de uma chuva recente.

No semiárido, a ocorrência de chuvas em pouca quantidade, antes do início da estação de chuvas, seguidas por um período relativamente longo sem novas chuvas, é um importante fator epidemiológico que favorece a intoxicação por plantas nativas xerófilas, pois essas espécies rebrotam sem que rebrotem outras espécies, sendo a única ou a principal fonte de alimento volumoso. Essa poderia ser também a causa da maior frequência de malformações observadas no mês de maio em ovinos e caprinos que foram acasalados no mês de dezembro, quando normalmente ocorrem algumas chuvas, mesmo em anos em que a estação chuvosa inicia em janeiro-fevereiro. Para a avaliação destes dados, tanto em ovinos e caprinos, quanto em bovinos, é necessário levar em consideração que no semiárido raramente se utiliza estação de monta, já que normalmente os reprodutores permanecem com as fêmeas durante todo o ano.

Embora a maior frequência de malformações em ovinos e caprinos causadas pela ingestão de *M. tenuiflora* tenha ocorrido no mês de maio, é evidente que as mesmas ocorrem praticamente durante todo o ano (Quadros 1 e 2, Fig.3). Esse fato é evidenciado no surto 206/06, ocorrido em ovinos no município de Lages, Rio Grande do Norte, a única fazenda onde havia estação de monta e as ovelhas eram acasaladas em diferentes períodos, onde ocorreram malformações em ovelhas que foram acasaladas em diferentes períodos, entre os meses de setembro a abril (Quadro 4).

Em bovinos a maior frequência de malformações ocorreu nos meses de setembro-novembro, o que poderia ser atribuído ao acasalamento no início do período de chuvas (fevereiro-março), quando geralmente a maioria das fêmeas entra em cio. Em bovinos a frequência de malformações consideradas esporádicas (1,38%) foi maior do que a dos ovinos (0,71%) e caprinos (0,6%). Esse fato sugere que, nesta espécie, algumas das malformações consideradas esporádicas poderiam ter sido também causadas pela ingestão de *M. tenuiflora*.

Nas três espécies estudadas a malformação de maior frequência foi a artrogripose dos membros. Esta malformação é frequente nas intoxicações por *Conium maculatum*, *Lupinus* spp. e *Nicotiana glauca*, observadas principalmente em bovinos e ovinos nos EUA e Canadá, que contêm alcaloides piperidínicos e quinolizidínicos que ultrapassam a barreira placentária e atuam bloqueando a transmissão nas junções neuromusculares, causando redução dos movimentos fetais no útero e consequentemente malformações ósseas e atrofia muscular secundária (Gardner et al. 1998, Panter et al. 1998). Essas plantas teratogênicas não são encontradas no semiárido onde ocorrem as malformações congênitas. Outras malformações frequentes causadas pela *M. tenuiflora* foram micrognatia e palatosquise, descrita também em plantas que contêm alcaloides piperidínicos (Panter et al. 1998). Esses alcaloides não foram encontrados em *M. tenuiflora* e o princípio ativo desta planta é ainda desconhecido (Gardner et al. 2009).

Outras malformações frequentes, induzidas por *M. tenuiflora*, são a hipoplasia ou aplasia unilateral ou bilateral dos ossos incisivos, que resultam em diversas formas de fenda palatina primária (queilosquise ou lábio leporino) e as malformações oculares, também reportadas em casos experimentais de intoxicação por *M. tenuiflora* (Pimentel et al. 2007), e que não tem sido descritas em outras plantas teratogênicas.

O período de gestação no qual os fetos são susceptíveis aos efeitos teratogênicos de *Conium maculatum*, *Lupinus* spp. e *Nicotiana glauca* tem sido particularmente definido em bovinos, ovinos, caprinos e suínos. O tipo de malformação e sua gravidade dependem do princípio tóxico da planta, da fase de crescimento na qual a mesma foi ingerida e da fase gestacional em que ocorreu sua ingestão. Em ovinos e caprinos ocorre fenda palatina na ingestão entre 35 e 41 dias de gestação e malformações esqueléticas entre 30 e 60 dias de prenhez. Em bovinos as malformações esqueléticas ocorrem entre 40 e 70 dias de gestação, provavelmente até os 100 dias, e a fenda palatina ocorre quando a ingestão da planta acontece entre os 40 e 49 dias (Panter et al. 1998).

A identificação do princípio ativo de *M. tenuiflora* e o conhecimento da patogenia da doença, assim como a determinação dos períodos de gestação em que a planta induz diferentes malformações são importantes para que se possa estudar a epidemiologia da intoxicação e suas formas de controle. Em trabalhos recentes o consumo de *M. tenuiflora* causou mortalidade embrionária quando administrada a cabras nos primeiros 60 dias de gestação, o que sugere a importância de evitar o consumo da planta por animais durante este período da gestação (Dantas 2009b).

Agradecimentos.- Trabalho financiado pelo Programa Institutos do Milênio (CNPq, Proc.420012/2005-2), pelo Instituto Nacional de Ciência e Tecnologia para o Controle das Intoxicações por Plantas (CNPq, Proc.573534/2008-0) e pelo Programa de Apoio a Núcleos de Excelência (Pronex, Proc.001/04, CNPq, FAPESQ, MCT). Agradecemos ao Prof. Dr. David Driemeier pela realização da imuno-histoquímica.

REFERÊNCIAS

- Castro M.B., Szabó M.P.J., Moscardini A.R.C. & Borges J.R.J. 2008. *Perosomus elumbis* em um cordeiro no Brasil. *Ciência Rural* 38(1): 262-265.
- Dantas F.P.M. 2009a. Condrodisplasia hereditária em ovinos da raça Cabugi. Monografia apresentada ao Curso de Medicina Veterinária do Centro de Saúde e Tecnologia Rural, Universidade Federal de Campina Grande, Patos, PB. 19p.
- Dantas A.F.M. 2009b. Malformações e morte embrionária em ruminantes causadas pela ingestão de *Mimosa tenuiflora* (jurema preta). Tese apresentada ao Programa de Pós-Graduação em Ciência Veterinária, Universidade Federal Rural de Pernambuco, Recife, PE. 68p.
- Gardner D.R., Panter K.E., Stegelmeier B.L., James L.F., Ralphs M.H., Pfister J.A. & Schoch T.K. 1998. Livestock poisoning by teratogenic and hepatotoxic range plants, p.303-306. In: Garland T. & Barr A.C. (Eds), *Toxic Plants and Other Natural Toxicants*. CAB International, New York.
- Gardner D.R., Riet-Correa F. & Panter K.E. 2009. Alkaloid profiles of *Mimosa tenuiflora* and associated methods of analysis. 8th International Symposium on Poisonous Plants (Isopp8), João Pessoa, PB, p.125. (Abstract)
- Guedes K.M.R., Schild A.L., Riet-Correa F., Barros S.S. & Simões S.V.D. 2006. Degeneração esponjosa no sistema nervoso central de bezerras da raça Sindhi. *Pesq. Vet. Bras.* 26(3):157-160.
- Macêdo J.T.S.A., Riet-Correa F., Dantas A.F.M. & Simões S.V.D. 2008. Doenças da pele em caprinos e ovinos no semi-árido brasileiro. *Pesq. Vet. Bras.* 28(12):633-642.
- Magalhães V.R., Santana A.F., Oliveira A.C., Wicke A.A. & Barone M.M. 2008. Levantamento da ocorrência de anomalias da mandíbula em caprinos e ovinos, encontrada em cinco municípios da microrregião de Irecê (BA). *Ciênc. Anim. Bras.* 9(2):341-345.
- Medeiros J.M., Tabosa I.M., Simões S.V.D., Nóbrega Júnior J.E., Vasconcelos J.S. & Riet-Correa F. 2005. Mortalidade perinatal em caprinos no semi-árido da Paraíba. *Pesq. Vet. Bras.* 25(4):201-206.
- Medeiros R.M.T., Figueiredo A.P.M., Benício T.M.A., Dantas F.P.M. & Riet-Correa F. 2008. Teratogenicity of *Mimosa tenuiflora* seeds to pregnant rats. *Toxicol.* 51:316-319.
- Méndez M.C., Riet-Correa F., Ribeiro J., Selaive A. & Schild A.L. 1982. Mortalidade perinatal em ovinos nos municípios de Bagé, Pelotas e Santa Vitória do Palmar, Rio Grande do Sul. *Pesq. Vet. Bras.* 2(2):69-76.
- Nóbrega Júnior J.E., Riet-Correa F., Nóbrega R.S., Medeiros J.M., Vasconcelos J.S., Simões S.V.D. & Tabosa I.M. 2005. Mortalidade perinatal de cordeiros no semi-árido da Paraíba. *Pesq. Vet. Bras.* 25(3):171-178.
- Oliveira A.C. & Barros S.S. 1982. Mortalidade perinatal em ovinos no município de Uruguaiana, Rio Grande do Sul. *Pesq. Vet. Bras.* 2(1):1-7.
- Panter K.E., Gardner D.R., Shea R.E., Molyneux R.J. & James L.F. 1998. Toxic and teratogenic piperidine alkaloids from *Lupinus*, *Conium* and *Nicotiana* species, p.345-350. In: Garland T. & Barr A.C. (Eds), *Toxic Plants and Other Natural Toxicants*. CAB International, New York.
- Pavarini S.P., Sonne L., Antoniassi N.A.B., Santos A.S.O., Pescador C.A., Corbellini L.G. & Driemeier D. 2008. Anomalias congênicas em fetos bovinos abortados no Sul do Brasil. *Pesq. Vet. Bras.* 28(3):149-154.
- Pimentel L.A., Riet-Correa F., Gardner D., Panter K.E., Dantas A.F.M., Medeiros R.M.T., Mota R.A. & Araújo J.A.S. 2007. *Mimosa tenuiflora* as a cause of malformations in ruminants in the Northeastern Brazilian semiarid rangelands. *Vet. Pathol.* 44(6):928-931.
- Radostits O.M., Gay C.C., Hinchcliff K.W. & Constable P.D. 2007. *Veterinary Medicine: A textbook of the diseases of cattle, horses, sheep, pigs and goats*. 10th ed. Saunders Elsevier, Philadelphia, p.132-137.
- Riet-Correa F., Medeiros R.M.T. & Dantas A.F.M. 2006. Plantas Tóxicas da Paraíba. Centro de Saúde e Tecnologia Rural. Sebrae/PB, João Pessoa, PB. 58p.
- Riet-Correa F. 2007. Língua Azul, p.169-173. In: Riet-Correa F., Schild A.L., Lemos R.A.A. & Borges J.R.J. (Eds), *Doenças de Ruminantes e Equídeos*. Vol.1. 3^a ed. Pallotti, Santa Maria, RS. 722p.
- Riet-Correa F., Medeiros R.M.T., Pfister J., Schild A.L. & Dantas A.F.M. 2009. Poisonings by Plants, Mycotoxins and Related Substances in Brazilian Livestock. Editora da Universidade Federal de Campina Grande, Campina Grande, PB. 246p.
- Schild A.L., Soares M.P., Damé M.C., Portianski E.L. & Riet-Correa F. 2003. Arthrogyposis in Murrah buffaloes in southern Brazil. *Pesq. Vet. Bras.* 23(1):13-16.
- Schild A.L. 2007. Defeitos congênicos, p.25-55. In: Riet-Correa F., Schild A.L., Lemos R.A.A. & Borges J.R.J. (Eds), *Doenças de Ruminantes e Equídeos*. Vol.1. 3^a ed. Pallotti, Santa Maria, RS. 722p.
- Schild A.L., Ferreira J.L., Ladeira S.R., Ruas J.L. & Soares M.P. 2009. Boletim do Laboratório Regional de Diagnóstico. Editora e Gráfica Universitária, Pelotas. 65p.
- Schmidt V. & Oliveira R.T. 2004. Artrogripose em caprino: relato de caso. *Arq. Bras. Med. Vet. Zootec.* 56(4):438-440.