

Aspectos anatomopatológicos do parasitismo por nematódeos da superfamília Filarioidea em capivaras (*Hydrochoerus hydrochaeris*) de vida livre no Centro-Oeste brasileiro¹

Lorena F. Silva², Janildo L. Reis Jr², Cláudio H.G. Barbosa², Chris H. Gardiner³ e Fabiano J.F. de Sant'Ana^{2*}

ABSTRACT.- Silva L.F., Reis Jr J.L., Barbosa C.H.G., Gardiner C.H. & Sant'Ana F.J.F. 2015. [Anatomic pathology aspects of the parasitism by *Cruorifilaria tubero cauda* in capybaras (*Hydrochoerus hydrochaeris*) in Midwestern Brazil.] Aspectos anatomopatológicos do parasitismo por nematódeos da superfamília Filarioidea em capivaras (*Hydrochoerus hydrochaeris*) de vida livre no Centro-Oeste brasileiro. *Pesquisa Veterinária Brasileira* 35(2):165-168. Laboratório de Patologia Veterinária, Universidade de Brasília, Brasília, DF, 70910-900, Brazil. E-mail: santanafjf@yahoo.com

This report describes two cases of parasitism by *Cruorifilaria tubero cauda* in wild capybaras (*Hydrochoerus hydrochaeris*) from Distrito Federal, Brazil. Grossly, there was marked thickening of vessels wall of the cortical and corticomedullary regions of both kidneys. Microscopically, there was severe proliferative and granulomatous arteritis associated with intralesional filarids, consistent with *Cruorifilaria tubero cauda*. For the first time this filarid is reported parasitizing capybaras in Distrito Federal, Brazil.

INDEX TERMS: *Cruorifilaria tubero cauda*, capybara, *Hydrochoerus hydrochaeris*, kidney pathology, filarids.

RESUMO.- São descritos dois casos de parasitismo por *Cruorifilaria tubero cauda* em capivaras de vida livre no Distrito Federal, Brasil. Macroscopicamente, observou-se nas superfícies de corte dos rins espessamento acentuado de vasos das regiões cortical e córtico-medular. Microscopicamente, havia arterite proliferativa e granulomatosa acentuada associada a filarídeos intralesionais consistentes com *Cruorifilaria tubero cauda*. Esse é o primeiro relato do parasitismo por esse filarídeo em capivaras no Distrito Federal.

TERMOS DE INDEXAÇÃO: *Cruorifilaria tubero cauda*, capivara, *Hydrochoerus hydrochaeris*, patologia renal, filarídeos.

INTRODUÇÃO

A capivara, *Hydrochoerus hydrochaeris*, é o maior roedor do mundo, com indivíduos adultos variando de peso, entre 30 e 70 kg (Alho & Rondon 1987). É um herbívoro semiaquá-

tico cuja área de ocorrência se estende por grande parte da América do Sul, habitando bacias hidrográficas do Panamá em direção ao sul do Uruguai e norte da Argentina (Alho & Rondon 1987). No Brasil, com exceção da região Nordeste, esta espécie está largamente distribuída, com destaque para a região do pantanal mato-grossense (Costa et al. 2002). Em populações naturais, doenças parasitárias não constituem a principal causa de morte de capivaras, mas em locais com baixa pressão de caça e poucos predadores naturais, esse problema assume maior importância (Corriale et al. 2011).

Cruorifilaria tubero cauda (Nematoda: Filarioidea) é um nematódeo filarídeo que parasita o rim, pulmão e coração de capivaras (*Hydrochoerus hydrochaeris*) de vida livre. A ocorrência desse parasito já foi descrita em países sul-americanos, como a Colômbia (Rodriguez et al. 1975, Eberhard et al. 1976, Morales et al. 1978) e Venezuela (Ojasti 1973, Campo-Aesen & Planas-Giron 1986). *C. tubero cauda* já foi registrada nos estados brasileiros de Mato Grosso do Sul (Costa & Catto 1994, Nascimento et al. 2000) e Minas Gerais (Vieira et al. 2006).

No Brasil, descrições desse nematódeo parasitando capivaras têm sido realizadas (Costa & Catto 1994, Vieira et al. 2006) e, no entanto, em apenas um trabalho, as altera-

¹ Recebido em 29 de julho de 2014.

Aceito para publicação em 17 de dezembro de 2014

² Laboratório de Patologia Veterinária (LPV), Universidade de Brasília (UnB), Campus Universitário Darcy Ribeiro, L4 Norte, Asa Norte, Brasília, DF, 70910-900, Brasil.*Autor para correspondência: santanafjf@yahoo.com

³ Veterinary Pathology Service, Joint Pathology Center, 606 Stephen Sitter Ave., Silver Spring, MD 20910-1290, USA.

ções morfológicas causadas por essa parasitose foram descritas (Nascimento et al. 2000).

O ciclo de vida de *C. tuberoçada* é pouco conhecido (Morales et al. 1978). Morfologicamente, os filarídeos adultos são robustos, afilados em ambas as extremidades e as fêmeas e os machos medem, em média, aproximadamente 42 e 27 mm de comprimento, respectivamente (Eberhard et al. 1976).

As lesões causadas pelos adultos de *C. tuberoçada* ocorrem principalmente nos vasos sanguíneos e consistem de inflamação granulomatosa, algumas vezes com morte do parasita no centro da lesão e mineralização. Ocasionalmente, microfilarías podem ser encontradas em glomérulos renais e lesões pulmonares (Morales et al. 1978).

Este trabalho objetiva descrever as características anatomopatológicas de dois casos de parasitismo por filarídeos consistentes com *Cruorifilaria tuberoçada* em capivaras de vida livre no Distrito Federal, Centro-Oeste brasileiro, e caracterizar os aspectos histopatológicos das lesões causadas por este filarídeo.

MATERIAL E MÉTODOS

Dois capivaras adultas (C1 e C2), fêmeas, de vida livre, encontradas na Floresta Nacional de Brasília (15°46'3"S e 48°4'48"W), foram encaminhadas pelo Batalhão de Polícia Militar Ambiental (C1) e pelo Instituto Brasileiro do Meio Ambiente e dos Recursos Naturais Renováveis (IBAMA) (C2) para o Hospital Veterinário (HVet) da Universidade de Brasília (UnB), em março de 2014. O animal C1 apresentou histórico de cegueira bilateral com úlcera de córnea unilateral e foi eutanasiado com overdose de fenobarbital, diante do prognóstico desfavorável, uma vez que a reintrodução em vida livre de um animal silvestre e cego foi considerada inadequada. A capivara C2 estava apática, fraca, magra, em decúbito ventral e morreu naturalmente no dia seguinte da chegada ao HVet-UnB. Os dois animais foram submetidos à necropsia no Laboratório de Patologia Veterinária (LPV) da UnB, onde foram coletadas amostras de vários órgãos, que foram fixadas em formol a 10%, desidratadas em álcool absoluto, diafanizadas em xilol e emblocadas em parafina. Foram realizados cortes de 4 µm em micrótomo de rotação com posterior coloração pela hematoxilina-eosina (HE).

RESULTADOS

Na necropsia da capivara C1, foram observados carrapatos na pele. No baço, detectou-se esplenomegalia moderada com hiperplasia de polpa branca. As superfícies de corte dos rins revelaram espessamento moderado a acentuado de muitos vasos localizados na cortical e, principalmente, na junção córtico-medular (Fig.1). Adicionalmente, foram observadas, nessas últimas regiões, áreas hemorrágicas mal delimitadas de aproximadamente 2cm de diâmetro. As córneas estavam moderadamente opacas e esbranquiçadas a levemente esverdeadas. A capivara C2 apresentou úlcera profunda na face lateral do membro pélvico esquerdo com numerosas larvas de moscas (miíases), dois abscessos pulmonares e as mesmas lesões renais detectadas no animal C1. Os demais órgãos não apresentaram alterações significativas nos dois animais.

Microscopicamente, nos dois animais, as artérias renais afetadas, principalmente as interlobares e interlobulares,

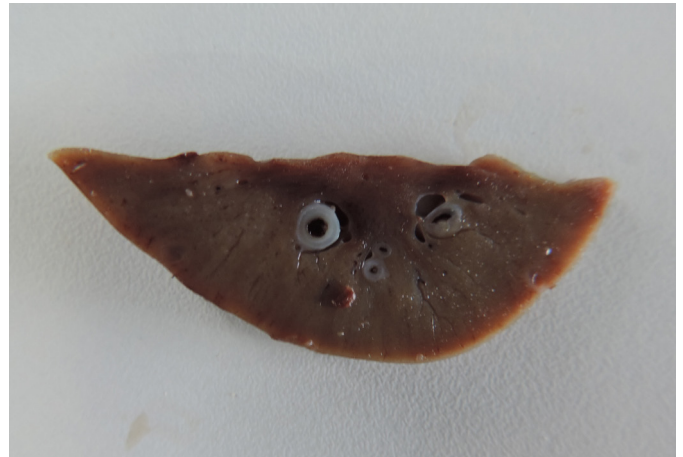

Fig.1. Superfície de corte de fragmento de rim fixado evidenciando espessamento acentuado de vasos localizados nas regiões cortical e córtico-medular (Capivara C1).

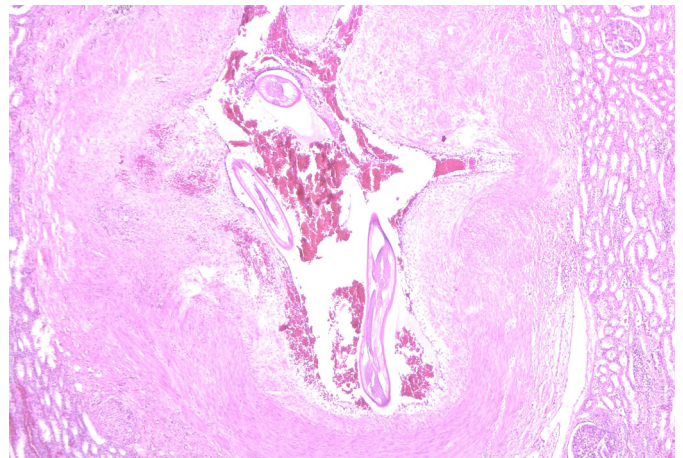


Fig.2. Artéria renal apresenta espessamento acentuado das túnicas íntima e média, três filarídeos adultos consistentes com *Cruorifilaria tuberoçada* no lúmen e hemorragia multifocal na íntima (Capivara C2). HE, obj.10x.

estavam bastante distorcidas e com espessamento acentuado das túnicas íntima e média que se projetavam para a luz dos vasos (Fig.2). Na túnica íntima, havia proliferação acentuada de células endoteliais e da lâmina conjuntiva subendotelial. Ocasionalmente, a luz arterial estava bastante ocluída e, em alguns casos, havia perda de células endoteliais. A túnica média apresentava áreas multifocais com perda da arquitetura tissular com debris celulares (necrose), algumas vezes associada a infiltrado leve de eosinófilos e macrófagos com raras células gigantes multinucleadas e mineralização moderada. Em algumas artérias, esse infiltrado também afetava a adventícia. Na luz de muitas artérias, foram notados cortes transversais e longitudinais de organismos do Filo Nematoda, Classe Chromadorea (Secernentea), Ordem Spirurida e superfamília Filarioidea. Os parasitos caracterizavam-se por apresentar pseudoceloma, diâmetro variando de 300 a 600 µm, cutícula externa lisa e fina, musculatura celomiária, cordas laterais pequenas divididas por uma crista cuticular interna e intestino pequeno (Fig.2). Os nematódeos fêmeas possuíam útero grande

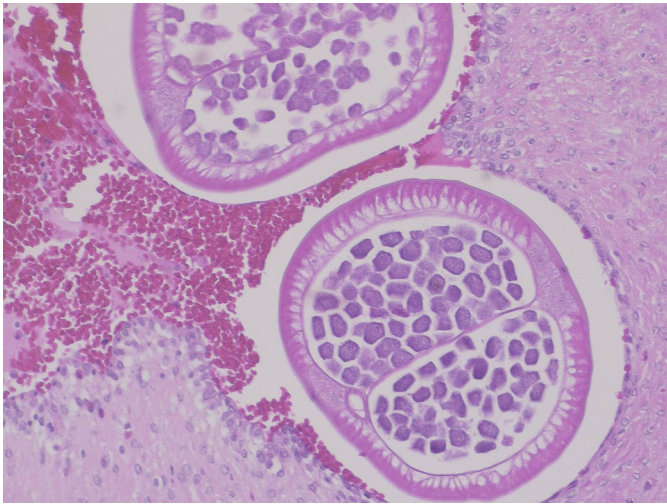


Fig.3. Centro da lesão renal com detalhe de duas fêmeas de filarídeos onde nota-se cutícula externa lisa e delgada, musculatura celomiária, cordas laterais pequenas divididas por uma crista cuticular interna e numerosos ovos variando de 20 a 40 μm de diâmetro (Capivara C1). HE, obj.40x.

preenchido com numerosos ovos, que variavam de 20 a 40 μm de diâmetro (Fig.3). Os parasitos machos continham testículo grande, preenchendo grande parte do pseudoce- loma.

Adicionalmente, observou-se nefrite intersticial linfoplasmocítica multifocal leve, glomerulonefrite proliferativa e glomeruloesclerose moderadas. No pulmão, havia algumas áreas aleatórias focais de necrose com infiltrado de eosinófilos.

DISCUSSÃO

No presente estudo, as capivaras morreram (naturalmente ou por eutanásia) por motivos distintos e, mesmo diante da gravidade das alterações vasculares renais detectadas, as mesmas foram consideradas achados acidentais, em ambos os casos. Os achados histomorfológicos dos parasitas presentes nas lesões renais são compatíveis com o filarídeo descrito em capivaras (*Cruorifilaria tubero cauda*). Esse parasita é o único filarídeo descrito em capivaras (Eberhard et al. 1976) e as principais lesões ocorrem no rim. Em alguns casos, as lesões renais não são visualizadas macroscopicamente (Vieira et al. 2006). Infartos renais piramidais já foram descritos em áreas adjacentes a vasculite causada por *C. tubero cauda* (Eberhard et al. 1976, Nascimento et al. 2000). Essa lesão não foi observada nos animais do presente estudo. Alguns autores citam que a lesão renal causada pelo *C. tubero cauda* é caracterizada por projeções vilosas e crescentes da parede interna dos vasos para o interior do lúmen, como em uma tentativa de cercar o filarídeo (Morales et al. 1978). Ocasionalmente, essa lesão granulomatosa vascular pode se estender para o parênquima renal (Morales et al. 1978). Além de causar arterite proliferativa nos rins, *C. tubero cauda* pode causar a mesma lesão em vasos pulmonares e coronarianos de capivaras (Eberhard et al. 1976, Morales et al. 1978). Nos casos do presente trabalho, não foram observadas lesões no coração. No pulmão, notaram-se apenas

áreas focais de necrose contendo infiltrado de eosinófilos que podem estar relacionadas à migração de larvas do filarídeo.

Lesões vasculares parasitárias graves como as observadas no presente trabalho podem ocorrer similarmente em cães parasitados por *Dirofilaria immitis*, *Spirocerca lupi* e *Angyostrongylus vasorum*, especialmente na artéria pulmonar e átrio direito cardíaco, na aorta torácica e em vasos pulmonares, respectivamente. Dentre outros nematódeos que podem causar alterações vasculares semelhantes, destacam-se *Strongylus vulgaris* na artéria mesentérica cranial de equinos, *Eleophorapoele schneideri* nas artérias de ruminantes e *Onchocerca armillata* na aorta de ruminantes e camelídeos (Maxie & Robinson 2007).

Pouco se conhece sobre a patogenia da infecção por *C. tubero cauda*. Lesões renais, semelhantes às descritas no presente artigo, já foram observadas em porcos selvagens (*Sus scrofa*) na Colômbia onde ocorrem casos de parasitismo por *C. tubero cauda* em capivaras (Eberhard et al. 1976, Morales et al. 1978). Esses autores sugerem que os porcos participam da epidemiologia da parasitose na Colômbia como hospedeiros acidentais ou naturais. No Distrito Federal, até o momento, não foram observadas se outras espécies de animais silvestres de vida livre possuem lesões parasitárias semelhantes às detectadas no presente estudo, nem tão pouco se outras espécies poderiam atuar na região como reservatórios ou hospedeiros de *C. tubero cauda*. Futuros estudos são necessários para a determinação dos aspectos epidemiológicos e ecológicos dessa parasitose.

CONCLUSÃO

Com base nos achados macro e microscópicos, firmou-se o diagnóstico de arterite proliferativa e granulomatosa renal em capivaras associada ao parasitismo por filarídeos consistentes com *Cruorifilaria tubero cauda*. Pelo conhecimento dos autores, essa parasitose é descrita pela primeira vez em capivaras no Distrito Federal.

REFERÊNCIAS

- Alho C.J.R. & Rondon N.L. 1987. Habitats, population densities, and social structure of capybaras (*Hydrochaeris hydrochaeris*, Rodentia) in the Pantanal, Brazil. *Revta Bras. Zool.* 4:139-149.
- Campo-Aesen I. & Planas-Giron G. 1986. *Cruorifilaria tubero cauda* (Nematoda: Filarioidea) in Venezuelan Capybaras. *Medicina Cutanea Ibero-latino-americana* 14:109-113.
- Corriale M.J., Milano A.M.F., Gómez-Muñoz M.A. & Herrera E.A. 2011. Prevalence of gastrointestinal parasites in a natural population of capybaras, *Hydrochaeris hydrochaeris*, in Esteros de Iberá, Argentina. *Revta Ibero-Latinoam. Parasitol.* 70:189-196.
- Costa C.A.F. & Catto J.B. 1994. Helmintos parasitos de capivaras (*Hydrochaeris hydrochaeris*) na sub-região de Nhecolândia, Pantanal Sul-Matogrossense. *Revta. Bras. Biol.* 54:39-48.
- Costa D.S., Paula T.A.R., Fonseca C.C. & Neves M.T.D. 2002. Reprodução de capivaras. *Arq. Ciênc. Vet. Zool. Unipar* 5:111-118.
- Eberhard M.L., Morales G.A. & Orihel T.C. 1976. *Cruorifilaria tubero cauda*-Gen. et sp. n. (Nematoda: Filarioidea) from the capybara, *Hydrochaeris hydrochaeris* in Colombia. *J. Parasitol.* 62:604-607.
- Maxie M.G. & Robinson W.F. 2007. Cardiovascular system, p.1-105. In:

- Maxie M.G. (Ed.), Jubb, Kennedy, and Palmer's Pathology of Domestic Animals. Vol.3. 5th ed. Saunders Elsevier, Edinburgh. 737p.
- Morales G.A., Guzman V.H. & Angel D. 1978. Vascular damage caused by *Cruorifilaria tubero cauda* in the capybara (*Hydrochaeris hydrochaeris*). J. Wildl. Dis. 14:15-21.
- Nascimento A.A., Bonuti M.R., Tebaldi J.H., Mapeli E.B. & Arantes I.G. 2000. Natural infections with filarioidea nematodes in *Hydrochoerus hydrochaeris* in the floodplain of Mato Grosso do Sul, Brazil. Braz. J. Vet. Res. Anim. Sci. 37:105-108.
- Ojasti J. 1973. Estudio Biologico de Chiguiro Capibara. Republica de Venezuela. Fondo Nacional de Investigaciones Agropecuarias, Caracas. 181p.
- Rodriguez H.C., Brito E.C. & Perea F.L. 1975. Aspectos fisiologicos y sanitarios del Chiguiro. Cespedesia 4:15-44.
- Vieira F.M., Louzada G.L., Lima S.S. & Bessa E.C.A. 2006. First occurrence of *Cruorifilaria tubero cauda* Eberhard, Morales et Orihel, 1976 (Spirurida, Filarioidea) in *Hydrochaeris hydrochaeris* (Linnaeus, 1766) (Rodentia, Hydrochaeridae) in the municipality of Juiz de Fora, Minas Gerais, Brazil. Revta Bras. Zoociênc. 8:83-86.